Année 2023-2024 N°

Thèse

Pour le

DOCTORAT EN MEDECINE

Diplôme d'État

par

LAFFORT Tanguy

Né le 10 février 1995 à PESSAC (33)

SCANNER CEREBRAL PEDIATRIQUE AVEC FILTRE A ETAIN DANS LE BILAN DES CRANIOSTENOSES : ETUDE COMPARATIVE RETROSPECTIVE

Présentée et soutenue publiquement le **6 septembre 2024** devant un jury composé de :

Président du Jury : Professeur Jean-Philippe COTTIER, Radiologie et imagerie médicale, Faculté de Médecine - Tours

Membres du Jury :

Docteur Nadine TRAVERS, Neurochirurgie pédiatrique, PH, CHU -Tours

Docteur Loïc BOUILLEAU, Radiologie, PH, CHU-Tours

Professeur Baptiste MOREL, Radiologie Pédiatrique, Faculté de Médecine - Tours

SCANNER CEREBRAL PEDIATRIQUE AVEC FILTRE A ETAIN DANS LE BILAN DES CRANIOSTENOSES : ETUDE COMPARATIVE RETROSPECTIVE

Résumé :

Objectif – Une craniosténose est une anomalie malformative résultant de la fermeture prématurée d'une ou plusieurs sutures du crâne, pouvant avoir des conséquences graves, notamment cérébrales chez le nourrisson. Le scanner est l'examen de référence dans le bilan pré-chirurgical et de suivi post-opératoire, présentant des risques de pathologie radio-induite dans la population pédiatrique. Le but de cette étude est d'analyser la qualité des images de scanner cérébral pédiatrique avec et sans l'utilisation du filtre étain chez des enfants pris en charge pour une craniosténose.

Patients et méthodes – Il a été rétrospectivement analysé 71 examens de 64 enfants pris en charge pour suspicion de craniosténose ayant bénéficié d'une imagerie cérébrale sur un scanner (SOMATOM Definition Edge, Siemens Healthineers) avec un protocole standard 120 kVp (groupe 1, n=45) et un protocole optimisé avec filtre étain à 100 et 140 kVp (groupe 2, n=26). Les paramètres d'acquisition (IDSV, PDL) ont été recueilli. Un junior et un senior en radiologie pédiatrique ont évalué de manière aveugle et aléatoire la qualité d'image qualitative selon une échelle de Lickert à 4 points. L'analyse quantitative de la qualité image a été mesurée objectivement dans des régions d'intérêt sus et sous tentorielles.

Résultats – Il n'existait pas de différence significative entre les groupes 1 et 2 concernant l'âge (20.6 ± 22,7 mois vs 26 ± 39,3 mois, p=0,501), le genre (60,8% vs 60% de garçons, p=0,94), la taille et le poids (p=0,502 et p=0,384 respectivement). L' IDSV et le PDL étaient significativement diminué dans le groupe 2 avec le protocole 100-kVp et 140-kVp en comparaison avec le groupe 1 avec le protocole 120-kVp (12.2 ± 20.8 mGy vs 17.6 ± 8.5 mGy et 84.6 ± 37.9 mGy.cm vs 267.6 ± 137.1 mGy.cm, respectivement $p < 0.05$ et $p< 0.001$ pour les deux). Le contraste ainsi que le bruit étaient respectivement diminués et augmentés en supratentoriel dans le groupe 2 en comparaison au groupe 1. Les critères qualitatifs de qualité d'image ne montraient pas de différence significative dans l'étude des sutures ($p>0.05$) et une différence significative dans les autres critères parenchymateux étudiés (2,77 vs 1,65, $p<0.0001$).

Conclusion - L'utilisation d'une acquisition optimisée à 100 et 140 kVp avec filtration étain dans le bilan des craniosténoses permet une réduction significative de la dose d'exposition en comparaison avec une acquisition standard à 120 kVp en conservant une qualité d'image acceptable pour l'analyse des structures osseuses.

Mots clés :

Scanner cérébral – Scanner pédiatrique – Filtre à étain - Craniosténose – Dose d'exposition – Scanner basse-dose - Radioprotection

PEDIATRIC HEAD COMPUTED TOMOGRAPHY WITH TIN FILTRATION: COMPARISON OF DOSE AND IMAGE QUALITY WITH 120 KVP STANDARD COMPUTED TOMOGRAPHY IN CRANIOSYNOSTOSIS IMAGING

Summary:

Objective – The purpose of this study was to evaluate the impact on dose reduction of computed tomography with tin filtration and the preservation of the image quality of unenhanced head CT scans in paediatric population with craniosynostosis.

Patients and methods – One senior pediatric and one junior radiologist blindly successively examined 64 patients (24.1 ± 33.4 months) who underwent 71 unenhanced head CT scans with 45 children received a 120-kVp CT scanner protocol and 26 children a 100 or 140 kVp-CT scanner using tin filtration protocol (SOMATOM Definition Edge, Siemens Healthineers) from October 2020 to December 2023.

Effective dose (CTDI and DLP) as the objective image quality, expressed by contrast and noise and subjective image quality based on a 4-point scale (0, worst image quality; 3, best), were compared.

Results –Volume CT dose index and dose length product (CTDI and DLP) estimate were significantly lower in the 100 or 140-kVp Sn group compared with the 120-kVp group (12.2 ± 20.8 mGy vs 17.6 ± 8.5 mGy and 84.6 ± 37.9 mGy.cm vs 267.6 ± 137.1 mGy.cm, respectively $p < 0.05$ and < 0.001).

Supratentorial contrast and noise were significantly less good for 100 or 140-kvP Sn group in comparison with the 120-kVp group.

Subjective image quality showed no significant differences in the visualization of sutures ($p>0.05$) and a significative difference for analysis of parenchyma structures (mean score 2,77 vs 1,65, $p<0.0001$)

Conclusion – In conclusion, pediatric head spectral CT performed at 100 or 140-kVp using tin filtration significantly reduces radiation dose when compared with standard single-source CT in craniosynostosis imaging while providing similar image quality for the analysis of sutures.

Key words:

Head - Pediatric CT - Tin filter - Computed tomography - Craniosynostosis – Radiation dose – Low-dose CT

UNIVERSITE DE TOURS
FACULTE DE MEDECINE DE TOURS

DOYEN
Pr Denis ANGOULVANT

VICE-DOYEN
Pr David BAKHOS

ASSESSEURS
Pr Philippe GATAULT, *Pédagogie*
Pr Caroline DIGUISTO, *Relations internationales*
Pr Clarisse DIBAO-DINA, *Médecine générale*
Pr Pierre-Henri DUCLUZEAU, *Formation Médicale Continue*
Pr Hélène BLASCO, *Recherche*
Pr Pauline SAINT-MARTIN, *Vie étudiante*

RESPONSABLE ADMINISTRATIVE
Mme Carole ACCOLAS

****

DOYENS HONORAIRES
Pr Emile ARON (†) – *1962-1966*
Directeur de l'Ecole de Médecine - 1947-1962
Pr Georges DESBUQUOIS (†) - *1966-1972*
Pr André GOUAZE (†) - *1972-1994*
Pr Jean-Claude ROLLAND – *1994-2004*
Pr Dominique PERROTIN – *2004-2014*
Pr Patrice DIOT – *2014-2024*

PROFESSEURS EMERITES
Pr Daniel ALISON
Pr Gilles BODY
Pr Philippe COLOMBAT
Pr Etienne DANQUECHIN-DORVAL
Pr Patrice DIOT
Pr Luc FAVARD
Pr Bernard FOUQUET
Pr Yves GRUEL
Pr Frédéric PATAT
Pr Loïc VAILLANT

PROFESSEURS HONORAIRES
P. ANTHONIOZ – P. ARBEILLE – A. AUDURIER – A. AUTRET – D. BABUTY – C. BARTHELEMY – J.L. BAULIEU – C. BERGER – JC. BESNARD – P. BEUTTER – C. BONNARD – P. BONNET – P. BOUGNOUX – P. BURDIN – L. CASTELLANI – J. CHANDENIER – A. CHANTEPIE – B. CHARBONNIER – P. CHOUTET – T. CONSTANS – C. COUET – L. DE LA LANDE DE CALAN – P. DUMONT – J.P. FAUCHIER – F. FETISSOF – J. FUSCIARDI – P. GAILLARD – G. GINIES – D. GOGA – A. GOUDEAU – J.L. GUILMOT – O. HAILLOT – N. HUTEN – M. JAN – J.P. LAMAGNERE – F. LAMISSE – Y. LANSON – O. LE FLOCH – Y. LEBRANCHU – E. LECA – P. LECOMTE – AM. LEHR-DRYLEWICZ – E. LEMARIE – G. LEROY – G. LORETTE – M. MARCHAND – C. MAURAGE – C. MERCIER – J. MOLINE – C. MORAINE – J.P. MUH – J. MURAT – H. NIVET – D. PERROTIN – L. POURCELOT – R. QUENTIN – P. RAYNAUD – D. RICHARD-LENOBLE – A. ROBIER – J.C. ROLLAND – P. ROSSET – D. ROYERE - A. SAINDELLE – E. SALIBA – J.J. SANTINI – D. SAUVAGE – D. SIRINELLI – J. WEILL

PROFESSEURS DES UNIVERSITES - PRATICIENS HOSPITALIERS

AMELOT Aymeric ..... Neurochirurgie
ANDRES Christian ..... Biochimie et biologie moléculaire
ANGOULVANT Denis ..... Cardiologie
APETOH Lionel ..... Immunologie
AUDEMARD-VERGER Alexandra ..... Médecine interne
AUPART Michel ..... Chirurgie thoracique et cardiovasculaire
BACLE Guillaume ..... Chirurgie orthopédique et traumatologique
BAKHOS David ..... Oto-rhino-laryngologie
BALLON Nicolas ..... Psychiatrie ; addictologie
BARILLOT Isabelle ..... Cancérologie ; radiothérapie
BARON Christophe ..... Immunologie
BEJAN-ANGOULVANT Théodora ..... Pharmacologie clinique
BERHOUET Julien ..... Chirurgie orthopédique et traumatologique
BERNARD Anne ..... Cardiologie
BERNARD Louis ..... Maladies infectieuses et maladies tropicales
BLANCHARD-LAUMONNIER Emmanuelle .... Biologie cellulaire
BLASCO Hélène ..... Biochimie et biologie moléculaire
BONNET-BRILHAULT Frédérique ..... Physiologie
BOULOUIS Grégoire ..... Radiologie et imagerie médicale
BOURGUIGNON Thierry ..... Chirurgie thoracique et cardiovasculaire
BRILHAULT Jean ..... Chirurgie orthopédique et traumatologique
BRUNAULT Paul ..... Psychiatrie d'adultes, addictologie
BRUNEREAU Laurent ..... Radiologie et imagerie médicale
BRUYERE Franck ..... Urologie
BUCHLER Matthias ..... Néphrologie
CAILLE Agnès ..... Biostat., informatique médical et technologies de communication
CALAIS Gilles ..... Cancérologie, radiothérapie
CAMUS Vincent ..... Psychiatrie d'adultes
CORCIA Philippe ..... Neurologie
COTTIER Jean-Philippe ..... Radiologie et imagerie médicale
DEQUIN Pierre-François ..... Thérapeutique
DESMIDT Thomas ..... Psychiatrie
DESOUBEAUX Guillaume ..... Parasitologie et mycologie
DESTRIEUX Christophe ..... Anatomie
DI GUISTO Caroline ..... Gynécologie obstétrique
DU BOUEXIC de PINIEUX Gonzague ..... Anatomie & cytologie pathologiques
DUCLUZEAU Pierre-Henri ..... Endocrinologie, diabétologie, et nutrition
EHRMANN Stephan ..... Médecine intensive – réanimation
EL HAGE Wissam ..... Psychiatrie adultes
ELKRIEF Laure ..... Hépatologie – gastroentérologie
ESPITALIER Fabien ..... Anesthésiologie et réanimation, médecine d'urgence
FAUCHIER Laurent ..... Cardiologie
FOUGERE Bertrand ..... Gériatrie
FRANCOIS Patrick ..... Neurochirurgie
FROMONT-HANKARD Gaëlle ..... Anatomie & cytologie pathologiques
GATAULT Philippe ..... Néphrologie
GAUDY-GRAFFIN Catherine ..... Bactériologie-virologie, hygiène hospitalière
GOUPILLE Philippe ..... Rhumatologie
GUERIF Fabrice ..... Biologie et médecine du développement et de la reproduction
GUILLON Antoine ..... Médecine intensive – réanimation
GUILLON-GRAMMATICO Leslie ..... Epidémiologie, économie de la santé et prévention
GUYETANT Serge ..... Anatomie et cytologie pathologiques
GYAN Emmanuel ..... Hématologie, transfusion
HALIMI Jean-Michel ..... Thérapeutique
HANKARD Régis ..... Pédiatrie
HERAULT Olivier ..... Hématologie, transfusion
HERBRETEAU Denis ..... Radiologie et imagerie médicale
HOURIOUX Christophe ..... Biologie cellulaire
IVANES Fabrice ..... Physiologie
LABARTHE François ..... Pédiatrie
LAFFON Marc ..... Anesthésiologie et réanimation chirurgicale, médecine d'urgence
LARDY Hubert ..... Chirurgie infantile
LARIBI Saïd ..... Médecine d'urgence
LARTIGUE Marie-Frédérique ..... Bactériologie-virologie

LAURE Boris.....Chirurgie maxillo-faciale et stomatologie
LE NAIL Louis-Romée .....Cancérologie, radiothérapie
LECOMTE Thierry .....Gastroentérologie, hépatologie
LEFORT Bruno.....Pédiatrie
LEGRAS Antoine .....Chirurgie thoracique
LEMAIGNEN Adrien .....Maladies infectieuses
LESCANNE Emmanuel .....Oto-rhino-laryngologie
LEVESQUE Éric .....Anesthésiologie et réanimation chirurgicale, médecine d'urgence
LINASSIER Claude .....Cancérologie, radiothérapie
MACHET Laurent .....Dermato-vénéréologie
MAILLOT François .....Médecine interne
MARCHAND-ADAM Sylvain .....Pneumologie
MARRET Henri .....Gynécologie-obstétrique
MARUANI Annabel.....Dermatologie-vénéréologie
MEREGHETTI Laurent.....Bactériologie-virologie ; hygiène hospitalière
MITANCHEZ Delphine .....Pédiatrie
MOREL Baptiste.....Radiologie pédiatrique
MORINIERE Sylvain .....Oto-rhino-laryngologie
MOUSSATA Driffa .....Gastro-entérologie
MULLEMAN Denis.....Rhumatologie
ODENT Thierry .....Chirurgie infantile
OUAISSI Mehdi .....Chirurgie digestive
OULDAMER Lobna.....Gynécologie-obstétrique
PAINTAUD Gilles .....Pharmacologie fondamentale, pharmacologie clinique
PARE Arnaud .....Chirurgie maxillo-faciale et stomatologie
PASI Marco.....Neurologie
PERROTIN Franck .....Gynécologie-obstétrique
PISELLA Pierre-Jean.....Ophtalmologie
PLANTIER Laurent.....Physiologie
REMERAND Francis.....Anesthésiologie et réanimation, médecine d'urgence
ROINGEARD Philippe.....Biologie cellulaire
RUSCH Emmanuel.....Epidémiologie, économie de la santé et prévention
SAINT-MARTIN Pauline .....Médecine légale et droit de la santé
SALAME Ephrem.....Chirurgie digestive
SAMIMI Mahtab .....Dermatologie-vénéréologie
SANTIAGO-RIBEIRO Maria .....Biophysique et médecine nucléaire
SAUTENET-BIGOT Bénédicte.....Thérapeutique
THOMAS-CASTELNAU Pierre .....Pédiatrie
TOUTAIN Annick .....Génétique
VOURC'H Patrick.....Biochimie et biologie moléculaire
WATIER Hervé .....Immunologie
ZEMMOURA Ilyess .....Neurochirurgie

PROFESSEUR DES UNIVERSITES DE MEDECINE GENERALE

DIBAO-DINA Clarisse
LEBEAU Jean-Pierre

PROFESSEURS ASSOCIES

LIMA MALDONADO Igor.....Anatomie
MALLET Donatien.....Soins palliatifs

PROFESSEUR CERTIFIE DU 2ND DEGRE

MC CARTHY Catherine.....Anglais

MAITRES DE CONFERENCES DES UNIVERSITES - PRATICIENS HOSPITALIERS

CANCEL Mathilde .....Cancérologie, radiothérapie
CARVAJAL-ALLEGRIA Guillermo.....Rhumatologie
CHESNAY Adélaïde.....Parasitologie et mycologie
CLEMENTY Nicolas.....Cardiologie
DE FREMINVILLE Jean-Baptiste .....Cardiologie
DOMELIER Anne-Sophie .....Bactériologie-virologie, hygiène hospitalière
DUFOUR Diane .....Biophysique et médecine nucléaire
FOUQUET-BERGEMER Anne-Marie .....Anatomie et cytologie pathologiques
GARGOT Thomas .....Pédopsychiatrie
GOUILLEUX Valérie .....Immunologie
HOARAU Cyrille.....Immunologie
KERVARREC Thibault.....Anatomie et cytologie pathologiques
KHANNA Raoul Kanav.....Ophtalmologie
LE GUELLEC Chantal.....Pharmacologie fondamentale, pharmacologie clinique
LEDUCQ Sophie .....Dermatologie
LEJEUNE Julien .....Hématologie, transfusion
MACHET Marie-Christine .....Anatomie et cytologie pathologiques
MOUMNEH Thomas.....Médecine d'urgence
PIVER Éric.....Biochimie et biologie moléculaire
RAVALET Noémie .....Hématologie, transfusion
ROUMY Jérôme.....Biophysique et médecine nucléaire
STANDLEY-MIQUELESTORENA Elodie.....Anatomie et cytologie pathologiques
STEFIC Karl.....Bactériologie
TERNANT David.....Pharmacologie fondamentale, pharmacologie clinique
VAYNE Caroline.....Hématologie, transfusion
VUILLAUME-WINTER Marie-Laure.....Génétique

MAITRES DE CONFERENCES DES UNIVERSITES

AGUILLON-HERNANDEZ Nadia.....Neurosciences
BLANC Romuald .....Orthophonie
EL AKIKI Carole.....Orthophonie
NICOGLOU Antonine.....Philosophie – histoire des sciences et des techniques
PATIENT Romuald .....Biologie cellulaire
RENOUX-JACQUET Cécile .....Médecine Générale

MAITRES DE CONFERENCES ASSOCIES

AUMARECHAL Alain .....Médecine Générale
BARBEAU Ludivine .....Médecine Générale
CHAMANT Christelle .....Médecine Générale
ETTORI Isabelle.....Médecine Générale
MOLINA Valérie .....Médecine Générale
PAUTRAT Maxime .....Médecine Générale
PHILIPPE Laurence.....Médecine Générale
RUIZ Christophe .....Médecine Générale
SAMKO Boris.....Médecine Générale

CHERCHEURS INSERM - CNRS - INRAE

BECKER Jérôme.....Chargé de Recherche Inserm – UMR Inserm 1253
BOUAKAZ Ayache .....Directeur de Recherche Inserm – UMR Inserm 1253
BOUTIN Hervé.....Directeur de Recherche Inserm – UMR Inserm 1253
BRIARD Benoit.....Chargé de Recherche Inserm – UMR Inserm 1100
CHALON Sylvie.....Directrice de Recherche Inserm – UMR Inserm 1253
DE ROCQUIGNY Hugues.....Chargé de Recherche Inserm – UMR Inserm 1259
ESCOFFRE Jean-Michel.....Chargé de Recherche Inserm – UMR Inserm 1253
GILOT Philippe .....Chargé de Recherche Inrae – UMR Inrae 1282
GOMOT Marie .....Chargée de Recherche Inserm – UMR Inserm 1253
GOUILLEUX Fabrice .....Directeur de Recherche CNRS – UMR Inserm 1100
GUEGUINOU Maxime .....Chargé de Recherche Inserm – UMR Inserm 1069
HAASE Georg.....Chargé de Recherche Inserm - UMR Inserm 1253
HENRI Sandrine .....Directrice de Recherche Inserm – UMR Inserm 1100
HEUZE-VOURCH Nathalie.....Directrice de Recherche Inserm – UMR Inserm 1100
KORKMAZ Brice.....Chargé de Recherche Inserm – UMR Inserm 1100
LABOUTE Thibaut.....Chargé de Recherche Inserm – UMR Inserm 1253
LATINUS Marianne .....Chargée de Recherche Inserm – UMR Inserm 1253
LAUMONNIER Frédéric.....Directeur de Recherche Inserm - UMR Inserm 1253
LE MERRER Julie .....Directrice de Recherche CNRS – UMR Inserm 1253
MAMMANO Fabrizio .....Directeur de Recherche Inserm – UMR Inserm 1259
PAGET Christophe.....Directeur de Recherche Inserm – UMR Inserm 1100
RAOUL William.....Chargé de Recherche Inserm – UMR Inserm 1069
SECHER Thomas.....Chargé de Recherche Inserm – UMR Inserm 1100
SI TAHAR Mustapha.....Directeur de Recherche Inserm – UMR Inserm 1100
SUREAU Camille .....Directrice de Recherche émérite CNRS – UMR Inserm 1259
TANTI Arnaud .....Chargé de Recherche Inserm - UMR Inserm 1253
WARDAK Claire .....Chargée de Recherche Inserm – UMR Inserm 1253

CHARGES D'ENSEIGNEMENT

Pour l'éthique médicale
BIRMELE Béatrice.....Praticien Hospitalier

Pour la médecine manuelle et l'ostéopathie médicale
LAMANDE Marc.....Praticien Hospitalier

Pour l'orthophonie
BATAILLE Magalie.....Orthophoniste
CLOUTOUR Nathalie .....Orthophoniste
CORBINEAU Mathilde .....Orthophoniste
HARIVEL OUALLI Ingrid.....Orthophoniste
IMBERT Mélanie .....Orthophoniste
SIZARET Eva .....Orthophoniste

Pour l'orthoptie
BOULNOIS Sandrine.....Orthoptiste

SERMENT D'HIPPOCRATE

En présence des enseignants et enseignantes
de cette Faculté,
de mes chers condisciples
et selon la tradition d'Hippocrate,
je promets et je jure d'être fidèle aux lois de l'honneur
et de la probité dans l'exercice de la Médecine.

Je donnerai mes soins gratuits aux indigents,
et n'exigerai jamais un salaire au-dessus de mon travail.

Admis(e) dans l'intérieur des maisons, mes yeux
ne verront pas ce qui s'y passe, ma langue taira
les secrets qui me seront confiés et mon état ne servira pas
à corrompre les mœurs ni à favoriser le crime.

Respectueux(euse) et reconnaissant(e) envers mes Maîtres,
je rendrai à leurs enfants
l'instruction que j'ai reçue de leurs parents.

Que les hommes et les femmes m'accordent leur estime
si je suis fidèle à mes promesses.
Que je sois couvert(e) d'opprobre
et méprisé(e) de mes confrères et consœurs
si j'y manque.

REMERCIEMENTS

Aux membres du jury,

Monsieur le Professeur Jean-Philippe COTTIER,
Professeur des Universités - Praticien Hospitalier,
Service de Neuroradiologie,
CHU de Tours

Vous m'avez fait un grand honneur en acceptant de juger ce travail et de présider le jury de cette thèse. Je vous remercie pour votre accompagnement, votre disponibilité et votre bienveillance tout au long de mon internat. Ce fut un privilège d'évoluer à vos côtés et de profiter de votre expertise. Je tiens à vous témoigner ma reconnaissance et mon profond respect.

Monsieur le Docteur Loïc BOUILLEAU,
Praticien Hospitalier,
Service de Radiologie,
CHU de Tours

Je te remercie de me faire le grand honneur de juger ce travail. Tu sais nous transmettre avec enthousiasme ta passion pour l'imagerie musculosquelettique. Tes grandes qualités humaines et ta rigueur en radiologie sont pour moi un modèle.
Sois assuré de mon respect le plus sincère.

Madame le Docteur Nadine TRAVERS,
Praticien Hospitalier,
Service de Radiologie,
CHU de Tours

Je suis très honoré de compter un neurochirurgien dans mon jury de thèse tant nos disciplines se complètent. Je vous remercie de l'intérêt que vous avez porté à mon travail. Recevez ici toute ma reconnaissance.

A mon directeur de thèse,

Monsieur le Professeur Baptiste MOREL,
Professeur des Universités - Praticien Hospitalier,
Service de Radiologie pédiatrique,
CHU de Tours

Je vous remercie sincèrement de m'avoir guidé tout au long de cette thèse. Merci pour votre patience, votre gentillesse, vos conseils, votre rigueur scientifique et votre implication permanente. C'était un réel plaisir de travailler et d'accomplir ce travail de thèse avec vous.
Soyez assuré de ma grande considération et de mon profond respect.

A tous ceux qui ont participé à l'élaboration de cette thèse,
A l'équipe de Radiologie pédiatrique du CHU Clocheville de Tours et tout particulièrement Joëlle Ann FEGHALI FARAH qui est à l'origine de ce travail. Merci également à François MASSON pour vos réponses dans la dernière ligne droite.
Merci également au Docteur Antoine LISTRAT d'avoir pris le temps d'échanger avec moi sur son emploi du temps très chargé.
J'espère que les résultats de cette étude répondront à vos attentes.

TABLE DES MATIÈRES

Remerciements *12*

Liste des abréviations *16*

1 Introduction générale *17*

1.1 Craniostenoses **17**

1.1.1 Définitions 17

1.1.2 Anatomie des sutures et fontanelles 18

1.1.3 CNS et type de craniosténoses 26

1.1.4 Causes dites « syndromiques » 34

1.1.5 Causes dites « secondaires » 36

1.2 Imagerie des craniosténoses : rapport bénéfice-risque **37**

1.2.1 Importance de l'imagerie dans la prise en charge de la craniosténose 37

1.2.2 Cancer radio-induit en pédiatrie 42

1.3 Generalites sur le filtre a etain **45**

1.3.1 Bases physiques 45

1.3.2 Apports en imagerie et revue de la littérature 48

1.4 Rationnel de l'étude **49**

2 Objectif de l'étude *50*

3 Introduction de l'article *51*

4 Patients and Methods *53*

4.1 Study design **53**

4.2 Scanning protocol **54**

4.3 Variables of interest **56**

4.3.1 Dose assesment 56

4.3.2 Image quality assesment 56

4.4 Study endpoints **59**

4.5 Statistical analysis **59**

5 RESULTS 60

5.1 Demographics 60

5.2 Radiation dose 60

5.3 Image quality 61

6 DISCUSSION 63

7 CONCLUSION 65

8 REFERENCES BIBLIOGRAPHIQUES 66

LISTE DES ABREVIATIONS

Introduction en français :

CNS Craniosténose non syndromique

CS Craniosténose syndromique

DS Déviation standard

DVP Dérivation ventriculo-péritonéale

Eq Al Equivalent aluminium

HTIC Hypertension intracrânienne

HIC Hémorragie intracrânienne

IDSV Indice de dose scanographique du volume

kV Kilovoltage

IRSN Institut de radioprotection et de sureté nucléaire

LCR Liquide céphalo-rachidien

NRD Niveau de référence diagnostic

PDL Produit dose longueur

TDM Tomodensitométrie

ULD Ultra-low-dose

Article en anglais :

CT Computed tomography

CTDI Computed tomography dose index

DLP Dose Length product

HU Hounsfield unit

ICP Intracranial pressure

MRI Magnetic resonance imaging

MAR Metal artefact reduction

USA United States of America

1 INTRODUCTION GENERALE

1.1 CRANIOSTENOSES

1.1.1 Définitions

Une craniosténose (ou craniosynostose ou encore dysostose crânienne) est une malformation du crâne par trouble de son développement résultant de la fermeture prématurée plus ou moins complète d'une (craniosténose monosuturaire) ou plusieurs (craniosténose plurisuturaire) sutures du crâne, perturbant la croissance de ce dernier (la croissance normale se faisant perpendiculairement aux sutures).
Leur prévalence est d'environ 3 à 6 cas pour 10000 naissances[1].
On peut les classer en trois grandes catégories :

- les craniosténoses non syndromiques, de loin les plus fréquentes avec développement neurocognitif le plus souvent normal.
- les craniosténoses syndromiques, plus souvent associées à un retard de développement (comprenant les facio-craniosténoses, soit l'association à des anomalies de croissance du squelette facial).
- les craniosténoses secondaires (rachitisme, hyperparathyroïdie, hyperthyroïdie, chimiothérapie, compression céphalique in utero).

Outre le préjudice esthétique (déformation crânienne, dysmorphie faciale), certaines craniosténoses peuvent se compliquer d'une hypertension intracrânienne chronique (craniosténoses plurisuturaires et syndromiques principalement), d'un retentissement visuel ou d'un retard mental. Lorsqu'il est nécessaire, le traitement des craniosténoses est neurochirurgical et intervient quelques mois après la naissance. La physiopathogénie des craniosténoses demeure obscure mais des mutations (gènes MSX2, FGRR1, FGFR2, FGFR3, TWIST1 et EFNB1) ont été découvertes, dans les craniosténoses primitives comme dans les craniosténoses syndromiques[1].

1.1.2 Anatomie des sutures et fontanelles

Les sutures sont des bandes de tissu conjonctif reliant les plusieurs plaques osseuses du crâne entre elles. Ces sutures garantissent au crâne du nouveau-né une certaine plasticité, par exemple lors de l'accouchement, mais sont aussi des zones de croissance, décisives pour le développement du crâne pendant les premières années de vie. Là où plusieurs sutures se croisent, se trouvent des surfaces de tissu conjonctif plus larges, les fontanelles[2].

A la différence des os de la base du crane qui présentent une ossification enchondrale (secondaire à la formation d'une matrice cartilagineuse), l'ossification des sutures est directe (ossification desmale ou membranaire) : le stimulus décisif est la croissance du cerveau, qui provoque la prolifération du tissu conjonctif des sutures. Une cascade de signaux entre dure-mère, périoste et sutures mène ensuite à l'ossification le long des plaques de la calotte.

La localisation anatomique précise ainsi que l'âge de fermeture des principales sutures est indispensable pour la compréhension de la physiopathologie des craniosténoses : Il est également important de ne pas méconnaitre que si l'âge exact de fermeture peut être soumis à d'importantes variabilités interindividuelle, notamment pour les fontanelles, l'ordre de fermeture reste précis selon un certain ordre chronologique :

- Suture métopique : 3-9 mois
- Suture sphénosquameuse : 6-10 ans
- Suture sphéno-frontale : vers 15 ans
- Suture occipito-mastoïdienne : vers 16 ans
- Suture sagittale : vers 22 ans
- Suture coronale : vers 24 ans
- Suture lambdoïde : vers 26 ans
- Suture pariéto-mastoïdienne : vers 55-60 ans[3]
- Suture squameuse : vers 60 ans

- Fontanelle antérieure : 18-24 mois
- Fontanelle postérieure : 3 mois
- Fontanelle sphénoïdale : 6 mois
- Fontanelle mastoïdienne : 6-18 mois[4]

Concernant les sutures :

Les sutures normales permettent une croissance du crâne perpendiculaire au grand axe, et se ferment lorsque la croissance cérébrale ralentit.

La première à subir cette modification est la suture métopique (ou frontale), située entre les os frontaux dont la fusion commence à être visible à l'âge de 3 mois (33% des cas) et est observée chez tous les individus à l'âge de 9 mois. (cf. Figure 1.Principales sutures du crane). Sa fermeture précoce est responsable de trigonocéphalie.
Elle peut persister totalement ou partiellement à l'âge adulte chez certains individus (4% des femmes et 2% des hommes présenteraient un métopisme[5]) et ne doit pas être confondue avec une authentique fracture frontale dans un contexte de traumatisme crânien. La persistance de la suture métopique serait également associée à une hypoplasie ou à une agénésie des sinus frontaux[6].

Les autres sutures commencent à se fermer beaucoup plus tard. Selon la suture considérée (coronale, sagittale et lambdoïde), l'âge d'initiation de l'occlusion varie entre 22 et 26 ans. (cf. Figure 1.Principales sutures du crane)

La suture sagittale (ou pariétale) est située entre les os pariétaux. Elle présente un diamètre de 5 +/- 0.2mm à la naissance et de 2.5mm +/- 0.1 mm à 1 mois[7]. Sa fermeture définitive se fait d'arrière vers l'avant et survient aux alentours de 22 ans[8].
Sa fermeture précoce est la plus fréquemment mise en cause dans les craniosténoses, responsable de scaphocéphalie.

La suture coronale est située entre l'os frontal et les os pariétaux. Elle présente un diamètre de 2.5 +/- 0.1mm à la naissance et de 1.3mm +/- 0.1 mm à 1 mois[7]. Sa fermeture définitive survient aux alentours de 24 ans[8].
Sa fermeture précoce est responsable de plagiocéphalie si unilatérale ou de brachycéphalie si bilatérale isolée.

La suture lambdoïde est située entre l'os occipital et les os pariétaux. C’est le siège le plus fréquent des os wormiens. Sa fermeture définitive survient aux alentours de 26 ans[8].

Sa fermeture précoce est responsable de plagiocéphalie si unilatérale ou de brachycéphalie si bilatérale isolée. Elle est bien moins fréquemment mise en cause dans les craniosténoses du au stress causé par la mobilité du rachis cervical sur l’os occipital[9].

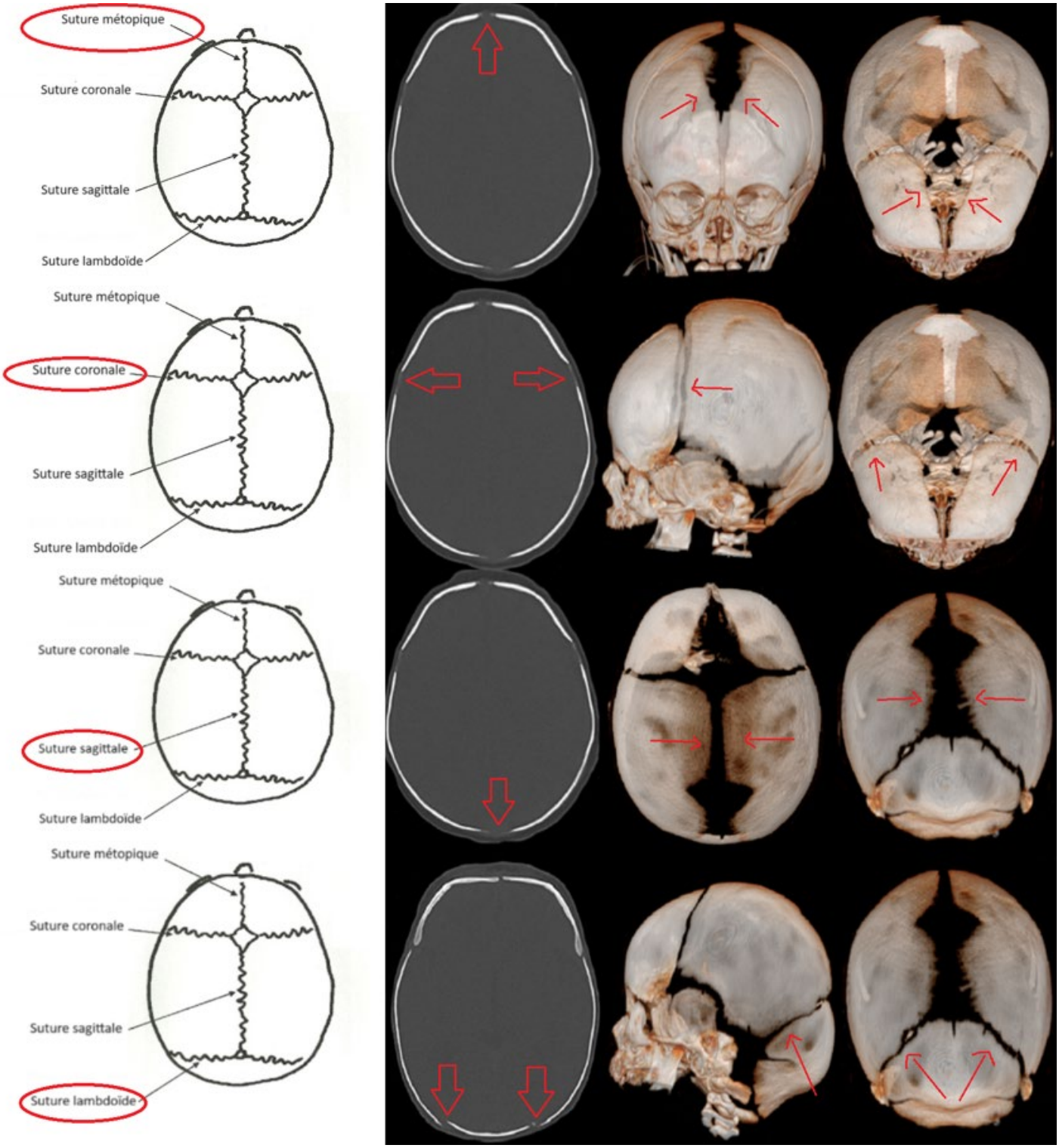

Figure 1.Principales sutures du crane

D’autres sutures moins connues sont à bien identifier par le radiologue, notamment pour ne pas se méprendre sur une fracture dans un contexte traumatique (cf. Figure 2. Autres sutures du crâne).

La suture squameuse unit l'écaille de l'os temporal et le bord inférieur de l'os pariétal. Elle est composée d’une partie sphénosquameuse antérieurement et d’une partie temporosquameuse postérieurement, qui ont historiquement longtemps été considérées comme deux structures séparées bien qu’elles fassent anatomiquement partie de la même suture.[10]
La partie temporosquameuse est difficilement visualisée au scanner en axial à cause de son orientation souvent transverse : on la visualise sur deux points différents sur l’imagerie en coupe.

La suture pariéto-mastoidienne est en continuité avec la suture squameuse, entre le segment postérieur du bord inférieur de l'os pariétal et le bord supérieur de la partie pétreuse de l'os temporal.
Elle est difficile visualisée au scanner à cause de son trajet très court ainsi que de son orientation transverse (cf. Figure 2. Autres sutures du crâne).
A noter également que le terme suture pariéto-temporale peut faire référence à l'ensemble suture squameuse et suture pariéto-mastoïdienne, ou exclusivement à la suture pariéto-mastoïdienne.

La suture occipito-mastoïdienne (ou occipito-temporale) est située entre le bord mastoïdien de l'os occipital et le bord occipital de la partie pétreuse de l'os temporal.

La suture sphéno-frontale est située entre le bord frontal de la grande aile du sphénoïde et le bord sphénoïdal de l'os frontal.

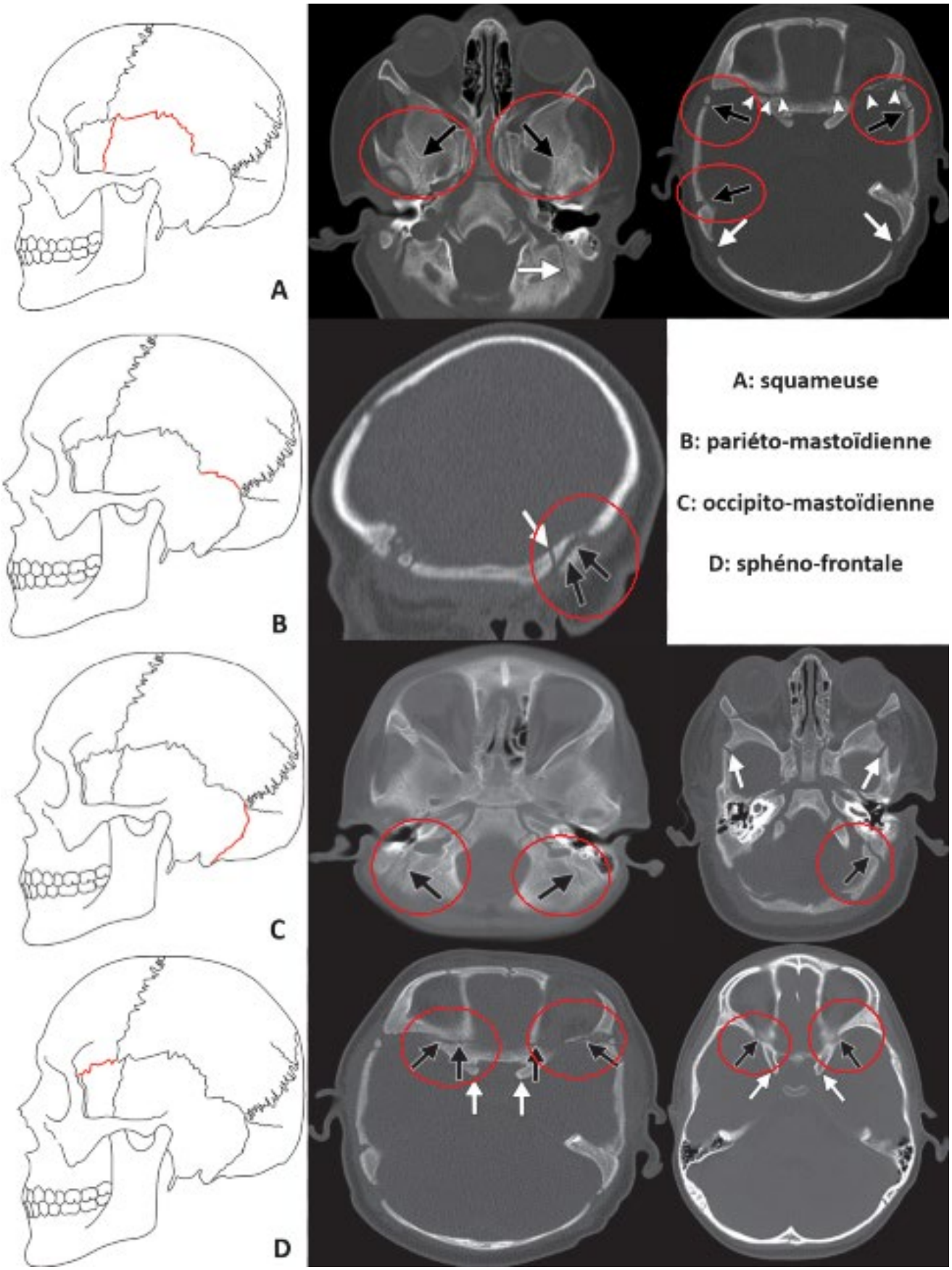

Figure 2. Autres sutures du crâne

Concernant les fontanelles :

La fontanelle antérieure (ou bregmatique) est la plus large du crâne, en forme de losange située entre l'os frontal et les deux os pariétaux, à la jonction des sutures, sagittale, coronale et métopique (cf. Figure 3). Elle présente un diamètre diagonal transverse de 2.1 cm en moyenne[11] (0.6 à 3.6cm à 2 DS), et se ferme entre 13 et 24 mois de vie.
La fermeture est en général plus précoce chez le garçon que chez la fille et l'ouverture plus large chez le sujet afro-américain (1.4 à 4.7 DS)[12,13].
La fermeture précoce n'a pas de réelle valeur pathologique au contraire de l'absence de fermeture tardive (rencontrée notamment dans les syndromes de Down).
En plus d'être la plus large, la fontanelle antérieure est également la plus significative cliniquement : une fontanelle antérieure enfoncée doit faire rechercher par le clinicien des signes de déshydratation, tandis qu'une fontanelle antérieure tendue ou bombée peut orienter vers une HTIC (hydrocéphalie, méningite, traumatisme…).
Elle est également bien connue des radiologues surspécialisés en pédiatrie lors des réalisations d'échographie transfontanellaire, excellent outil d'imagerie pour l'exploration cérébrale du nouveau-né prématuré permettant le dépistage et le suivi de pathologies ischémiques et hémorragiques fréquemment rencontrées dans cette population.

La fontanelle postérieure (ou lambdatique), de forme triangulaire, est située entre l'os occipital et les deux os pariétaux, à la jonction des sutures sagittale et lambdoïde.
Elle présente un diamètre diagonal transverse de 0.5 cm en moyenne chez l'enfant caucasien et 0.7cm chez l'enfant afro-américain[11], et se ferme entre 6 et 8 semaines de vie. La fermeture tardive est souvent associée à une hydrocéphalie ou à une hypothyroïdie congénitale[14].

Les fontanelles sphénoïdales (ou ptériques), bilatérales, se situent latéralement au niveau des fosses temporales. Elles se placent entre la grande aile de l'os sphénoïde, l'os frontal, l'os pariétal et l'os temporal au niveau du ptérion à l'extrémité latérale de la suture coronale. Elles finissent de s'ossifier au plus tard le 6^{éme} mois.

Les fontanelles mastoïdiennes (ou astériques), également bilatérales, se situent latéralement entre la portion mastoïdienne de l'os temporal, l'os occipital et les os pariétaux, au niveau de l'astérion, à la jonction des sutures lambdoïde, pariéto-mastoïdienne et occipito-mastoïdienne. Elles se ferment entre le 6ème et le 18ème mois (cf. Tableau 1).

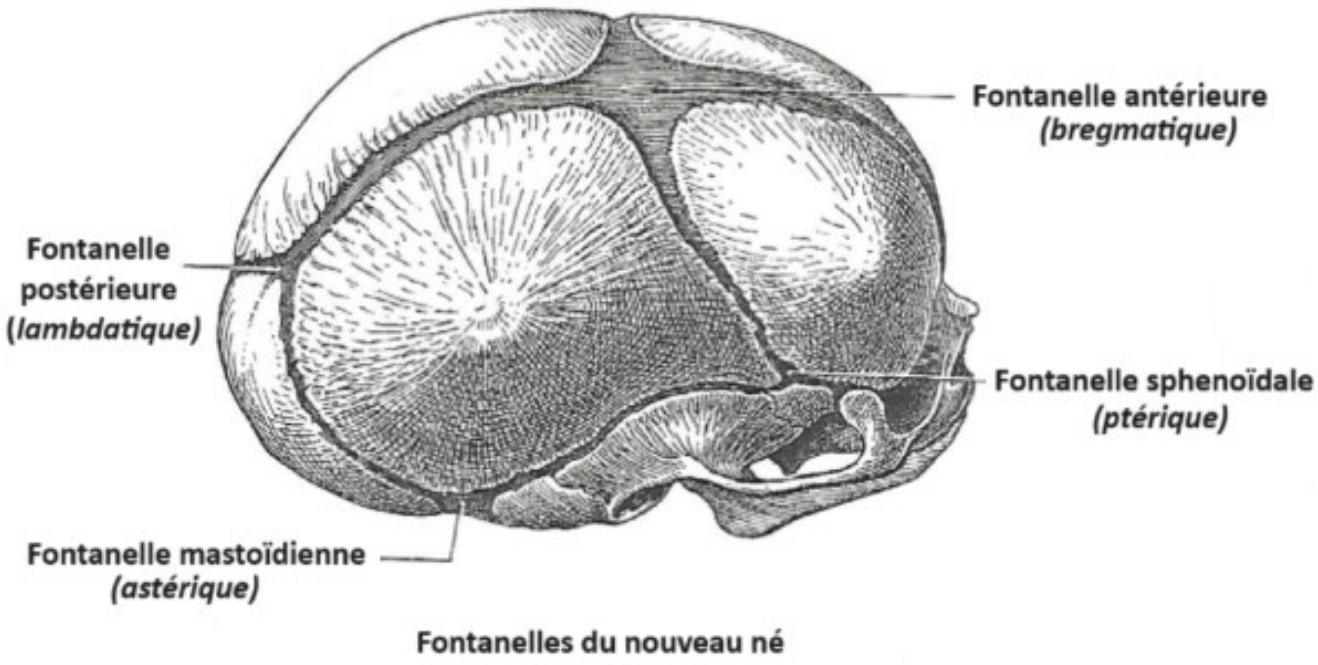

Figure 3. Principales fontanelles du crâne du nourrisson

Fontanelle	Age de fermeture
Fontanelle antérieure	13-24 mois
Fontanelle postérieure	6-8 semaines
Fontanelle sphénoïdale	6 mois
Fontanelle mastoïdienne	6-18 mois

Tableau 1. Age de fermeture des fontanelles

.

1.1.3 Craniosténoses non syndromiques et type de craniosténoses

Les craniosténoses non syndromiques (CNS) ou isolées, sont les formes les plus fréquentes (85 % des cas)[15] dont la prévalence est d'environ 3 à 6 cas pour 10 000 naissances avec une nette prédominance masculine[1] (cf. Tableau 2. Caractéristiques des principales CNS). Lorsque d'autres anomalies cliniques sont identifiées et rassemblées dans une entité nosologique, il s'agit d'une craniosténose syndromique (CS).

L'ensemble des processus qui mènent à la formation d'une craniosténose demeure mal connu et l'origine multifactorielle est celle la plus communément admise.

On n'oubliera pas de préciser que si ces craniosténoses sont dites non syndromiques, elles présentent également souvent une origine génétique : non syndromique n'implique pas non génétique, les synostoses isolées dépendent aussi de gènes et plusieurs études montrent l'origine familiale spécifique à chaque suture des CNS[16].

Les CNS sont le souvent classées selon la ou les sutures atteintes et la déformation crânienne engendrée, par ordre de fréquence pour la scaphocéphalie, la trigonocéphalie, la plagiocéphalie, la brachycéphalie puis l'oxycéphalie.

On peut également les classer selon l'axe de croissance atteint : on distingue alors les craniosténoses longitudinales (scaphocéphalie, trigonocéphalie) des craniosténoses transversales (plagiocéphalie, brachycéphalie) et des formes mixtes (oxycéphalie et formes complexes).

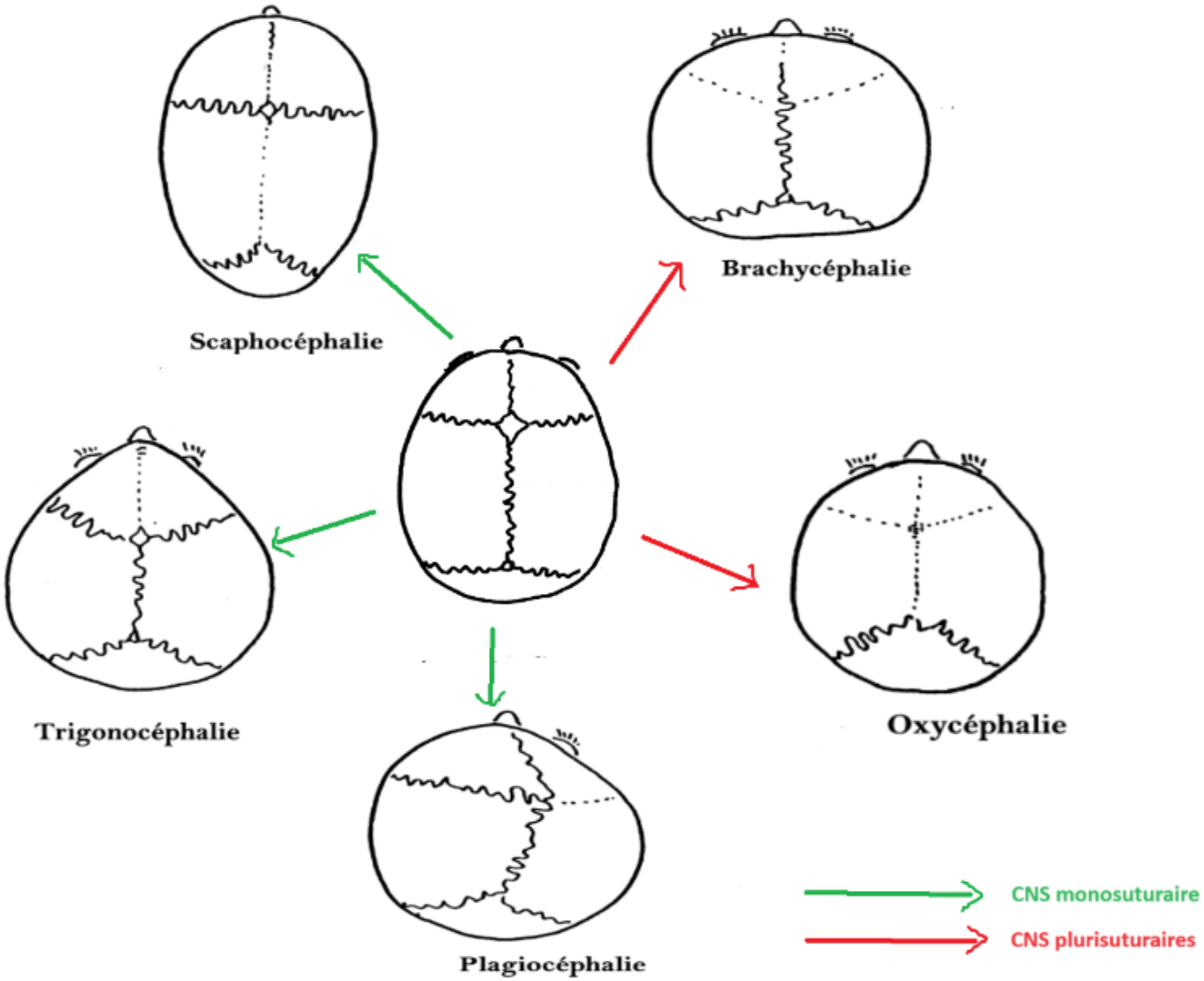

Figure 4. Principaux types de CNS

Scaphocéphalie :

La scaphocéphalie (ou synostose sagittale) est la plus fréquente des formes de craniosténoses (50% des cas)[1], résultant de la fermeture prématurée de la suture sagittale et responsable d'un allongement compensateur antéropostérieur du crâne.

On retrouve cliniquement soit un bombement frontal, soit une saillie occipitale, soit les deux selon l'étendue de la fusion prématurée avec diminution de l'indice céphalique (dolichocéphalie)[17].

L'élévation de la pression intracrânienne est rare et l'intelligence est habituellement normale[18,19].

D'autres atteintes plus complexes présentant un risque fonctionnel plus élevé ont été décrites dans la littérature[20] (comme la clinocéphalie, déformation du crâne en « cacahuète » par fermeture incomplète de la suture ou encore la leptocéphalie et la sphénocéphalie).

Figure 5. Scaphocéphalie

Allongement antéropostérieur du crâne : noter les multiples impressions digitiformes de la voûte crânienne sur la coupe TDM et la reconstruction 3D

Trigonocéphalie :

La trigonocéphalie (ou synostose métopique) est la deuxième cause la plus fréquente des formes de craniosténoses (20% des cas)[1], résultant de la fermeture prématurée de la suture métopique et responsable d'un allongement compensateur triangulaire de la portion antérieure du crâne.

On retrouve cliniquement un front triangulaire « en proue de navire » dont l'arête correspond à la saillie métopique associée à un hypotélorisme sur hypoplasie des cellules ethmoïdales, souvent masqué par la présence d'un épicanthus.

La déformation est habituellement modérée et le développement psychomoteur est le plus souvent normal[21].

Figure 6. Trigonocéphalie : fermeture de la suture métopique et angulation triangulaire de l'os frontal

Plagiocéphalie :

La plagiocéphalie est la troisième cause la plus fréquente des formes de craniosténoses (15% des cas)[1], résultant de la fermeture prématurée unilatérale d'une suture coronale (plagiocéphalie antérieure), et beaucoup plus rarement d'une suture lambdoïde (plagiocéphalie postérieure dans 3 à 4% des CNS[22]).

On retrouve cliniquement dans la plagiocéphalie antérieure une dysmorphie crâniofaciale avec, du côté atteint, un aplatissement du front, une ascension et un recul de l'orbite avec fente palpébrale élargie (la « déformation en œil d'Harlequin » des anglo-saxons), une oreille déplacée en haut et en avant et un déplacement de la racine du nez du côté synostosé (aspect « d'enroulement » crâniofacial autour de la suture fermée). La cavité glénoïde est également déplacée vers l'avant entraînant une avancée de l'articulation temporo-mandibulaire et la déviation du menton du côté non synostosé. La dysmorphie s'aggrave avec la croissance chez les patients non opérés réalisant parfois des tableaux de véritable scoliose faciale[23].

Dans la plagiocéphalie postérieure, le crâne est aplati à sa partie postérieure et l'oreille est déplacée en postérieur et inférieur avec une bosse occipito-pariétale controlatérale.

On retrouve fréquemment un retentissement visuel chez ces enfants avec des anomalies de l'oculomotricité et de la réfraction (strabisme et astigmatisme retrouvés dans plus de 50 % des cas, surtout du côté de la synostose)[24] : une amblyopie compliquée de positions vicieuses compensatrices de la tête se développe, aggravant l'aspect de scoliose faciale (on parle alors de plagiocéphalie oculaire)[25]. Un retard du développement psychomoteur, une HTIC ainsi que des troubles du comportement sont également plus fréquemment retrouvés chez ces enfants[26].

Le principal diagnostic différentiel de la plagiocéphalie vraie est la plagiocéphalie posturale ou postérieure positionnelle [22], résultant d'une pression externe et non d'une synostose. Elle est favorisée par le décubitus dorsal et l'appui exclusif sur la même zone crânienne, notamment lorsque le nourrisson tourne toujours la tête du même côté, et peut être très marquée chez le grand ou très grand prématuré dans un contexte de ventilation mécanique. Il existe une association à une asymétrie congénitale du bassin[27] ou à un torticolis, d'où le recours parfois en pratique à une échographie des hanches complémentaire.

Contrairement à la plagiocéphalie vraie, la plagiocéphalie posturale apparaît de manière retardée (3ème-4èmemois de vie) et s'estompe avec le temps et un traitement postural.

Figure 7. Plagiocéphalie droite : fermeture de la suture coronale droite avec aplatissement du front homolatéral et angulation triangulaire de l'os frontal

Brachycéphalie :

La brachycéphalie (5% des cas)[1], résulte de la fermeture prématurée des sutures coronales et est responsable d'un allongement du diamètre transverse avec un front plat et large.

On retrouve cliniquement une partie inférieure du front aplatie, voire reculée, avec reculement du nasion et disparition de l'angle frontonasal tandis que la partie supérieure bombe vers l'avant (surplombant la face) ou se développe de manière exagérée vers le haut (turricéphalie). L'exorbitisme est fréquent.

Les formes familiales y sont un peu plus fréquentes que dans les autres CNS, ainsi des mutations du gène FGFR3 ont été identifiées dans certains cas de brachycéphalie non syndromique[28].

Le risque d'HTIC y est plus fréquent que dans les autres CNS[29].

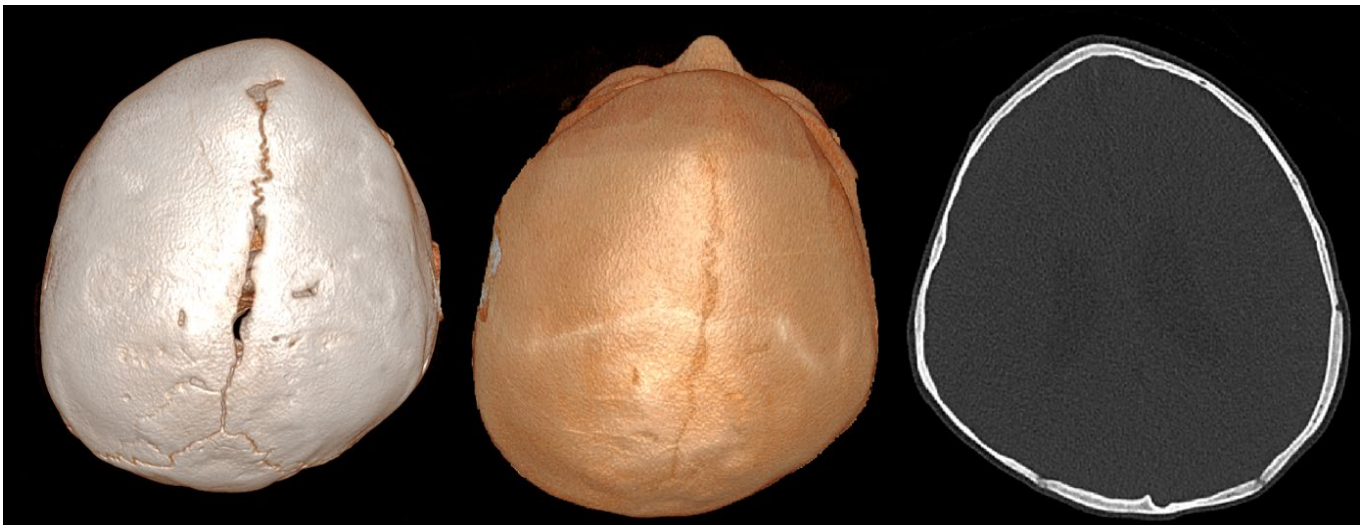

Figure 8. Brachycéphalie : fermeture des suture coronales (ici associée à une trigonocéphalie)

Oxycéphalie :

L'oxycéphalie (5% des cas)[1] résulte de la fermeture prématurée concomitante des sutures coronales et de la suture sagittale (parfois les sutures lambdoïdes sont associées), responsable d'un front fuyant de profil et d'un aspect pointu du vertex (crâne en « chapeau de clown»), de face comme de profil[30]. C'est la plus sévère des CNS.

On retrouve cliniquement une dysmorphie crâniofaciale qui présente les mêmes caractéristiques que dans la brachycéphalie mais souvent plus harmonieuse, compliquant ainsi le diagnostic. L'exorbitisme y est également fréquent.

Contrairement aux craniosténoses précédentes, l'oxycéphalie est une forme de craniosténose d'évolution tardive, apparaissant de manière retardée et pouvant également être secondaire à une synostose unique : le diagnostic est donc rarement fait avant l'âge de 1 an[31].

Il existe également une prévalence augmentée pour les enfants originaires du Maghreb[32].

Comme pour la brachycéphalie, le risque d'HTIC y est plus fréquent que dans les autres CNS et elle comporte un risque élevé de complications ophtalmologiques et du développement psychomoteur[32].

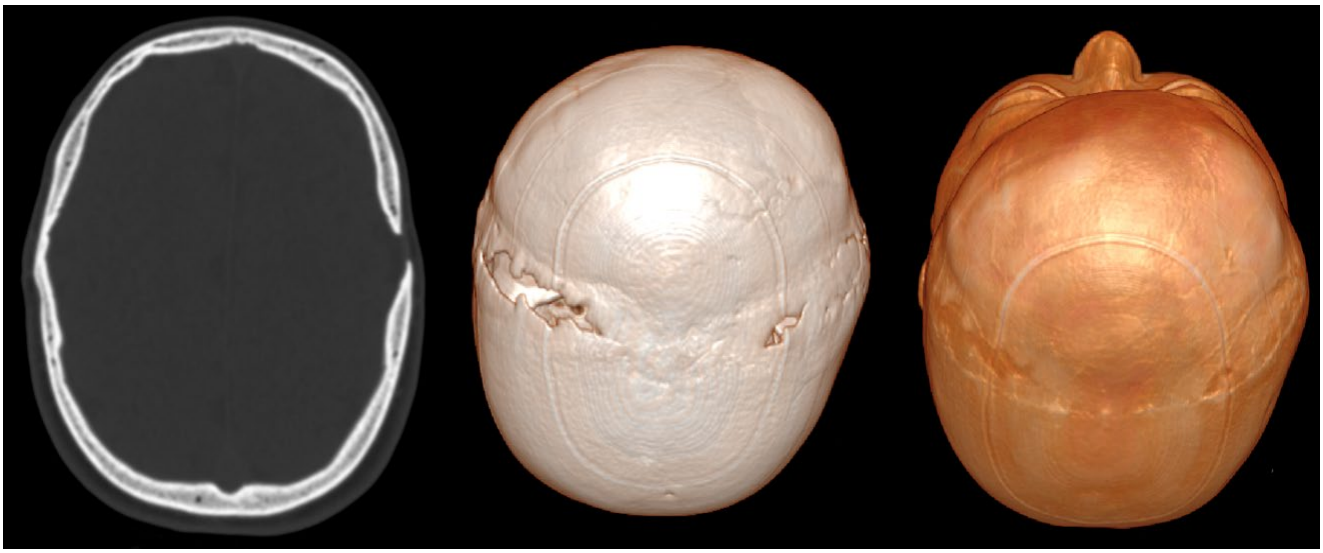

Figure 9. Oxycéphalie : fermeture des suture coronales, de la suture sagittale et ici des sutures lambdoïdes

	Scaphocéphalie	Trigonocéphalie	Plagiocéphalie	Brachycéphalie	Oxycéphalie
Sutures	Sagittale	Métopique	Coronale unilatérale (lambdoïde rarement)	Coronale bilatérale (lambdoïde rarement)	Coronale bilatérale et sagittale (±lambdoïde rarement)
Incidence	50%	20%	15%	5%	5%
Sex-ratio	♂ ++ (3.5:1)	♂ ++ (3.3:1)	♀ + (1:2)	♀ + (1:2)	—
Complications*	---	---	-	++	+++
Age optimal d'opération	3-5mois	6-10 mois	6-10 mois	3-5 mois	—

Tableau 2. Caractéristiques des principales CNS
*(*HTIC, retard mental et complications ophtalmiques)*

1.1.4 Causes dites « syndromiques »

Environ 10 à 20% des craniosynostoses se manifestent dans le cadre d'un syndrome[33,34]. Les craniosténoses syndromiques comportent en général une atteinte plurisuturaire et d'autres anomalies de la face (facio-craniosténose) et des extrémités (dans 30% des cas) ainsi que du système nerveux central.
Contrairement aux CNS, les CS vont être détectées très précocement en anténatal du fait des multiples anomalies malformatives : elles sont à risque de complications majeures et vont nécessiter une prise en charge chirurgicale crânienne et faciale combinée associée à une consultation génétique obligatoire[35].
Les CS ont une étiologie monogénique et principalement de transmission autosomique dominante : six principaux gènes typiquement mutés sont à l'origine de la majorité des CS (FGFR2, FGFR3, TWIST1, EFNB1, TCF12, ERF) et doivent être recherchées[36].
On connaît 180 syndromes associés à une craniosynostose avec 90% des patients présentant un des cinq syndromes suivants : principalement les syndromes de Crouzon (1ère cause de CS) et d'Apert (2ème cause de CS), de Pfeiffer, de Saethre-Chotzen et de Muenke.[36,37] D'autres syndromes, plus rares, peuvent être en cause : Antley-Bixler, Carpenter, etc.

Le syndrome de Crouzon (ou dysostose craniofaciale) est une facio-craniosténose (mutation FGFR 2 dans 50% des cas) où les enfants présentent typiquement une oxycéphalie avec un hypertélorisme et un exorbitisme.
La dysmorphie faciale est évocatrice : exorbitisme majeur, hypertélorisme, pseudo-prognathisme par hypoplasie faciale respectant la mandibule.
Comme dans la majorité des CS, les complications y sont fréquentes : HTIC, retard psychomoteur, complications oculaires ou respiratoires, compression des nerfs crâniens.
A noter que cette craniosténose est également peu ou pas visible à la naissance mais apparaît vers l'âge de 2 ans et s'aggrave progressivement.

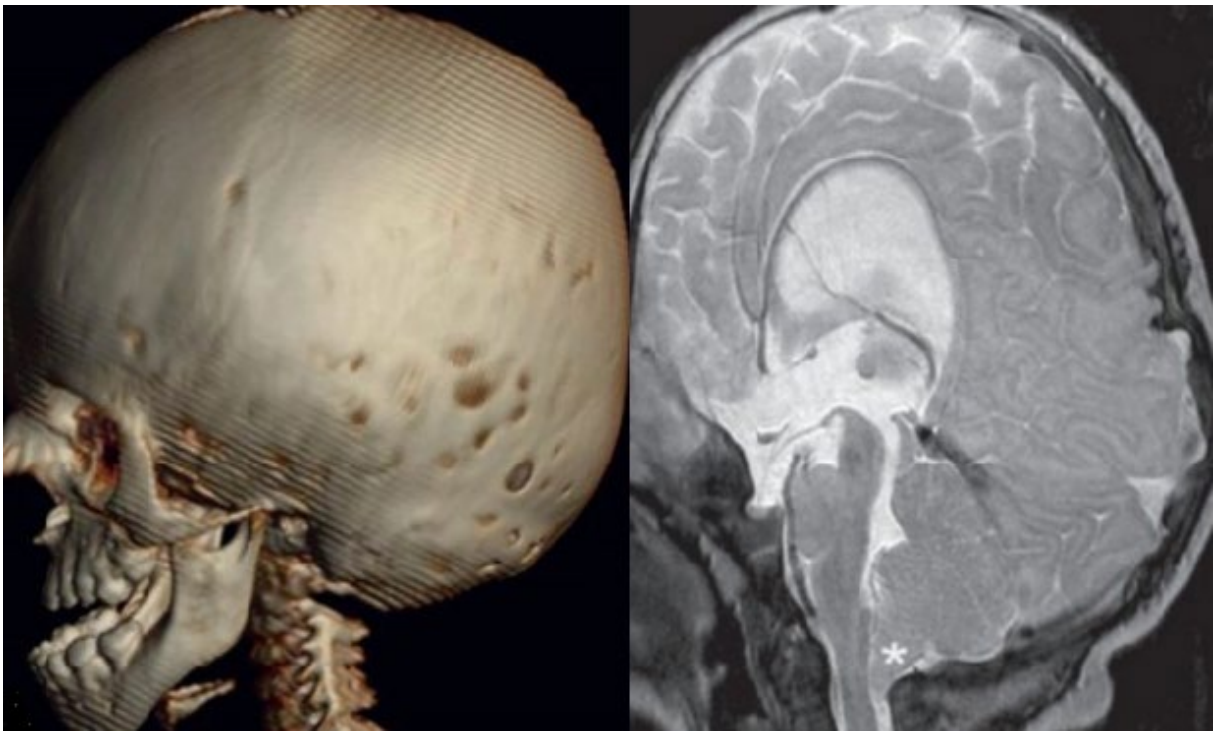

Figure 10. Syndrome de Crouzon

A gauche, reconstruction 3D de scanner de profil avec quelques impressions digitiformes, une brachycéphalie et une hypoplasie du maxillaire. A droite, coupe IRM sagittale en pondération T2 révèlant un engagement des amygdales cérébelleuses (astérisque) dans le foramen magnum (malformation d'Arnold-Chiari), une insertion basse de la tente du cervelet témoignant d'une petite fosse postérieure, et une déformation de la voûte crânienne.

Le syndrome d'Apert (ou syndrome acrocéphalosyndactylie de type 1) est une facio-craniosténose (mutation FGFR 2 dans 98% des cas) où les enfants présentent typiquement une syndactylie des doigts et des orteils associée à une oxycéphalie ou une brachycéphalie.[38]

Le maxillaire supérieur est très hypoplasique, avec inversion de l'articulé dentaire. Un hypertélorisme est constant et l'exorbitisme peut être majeur.[39]

Les syndactylies, osseuses et membraneuses, sont complètes (aspect de mains en « moufles »).

Un crâne en « trèfle » peut parfois s'observer.

1.1.5 Causes dites « secondaires »

Les craniosynostoses secondaires sont très rares.
Elles présentent de nombreuses étiologies qu'on classera de manière non exhaustive dans trois grandes catégories[40] : les maladies métaboliques et endocriniennes, les hémopathies et les anomalies structurelles de croissance cérébrale.

Les maladies métaboliques et endocrinopathies sont dominées notamment par le rachitisme (1ère cause) et les maladies thyroïdiennes. Le rachitisme est compliqué d'une craniosténose entre 12 et 46% de cas[41]. L'âge de survenu est tardif et la suture sagittale est la plus communément atteinte[42].

Les hémopathies causales les plus fréquentes sont la drépanocytose et les thalassémies (20% des drépanocytaires développent une craniosténose).

Les nourrissons ayant bénéficié d'une DVP sont plus à même de développer des craniosténoses, dans 1 à 5% des cas[43].
En effet, la non fermeture des sutures est en partie régulée par le stress dû à la croissance cérébrale, maximal dans les deux premières années de vie[44].
Un drainage continu de LCR peut ainsi entrainer une hypotension chronique ainsi qu'une microcéphalie, favorisant la synostose.

1.2 IMAGERIE DES CRANIOSTENOSES : RAPPORT BENEFICE-RISQUE

1.2.1 Importance de l'imagerie dans la prise en charge de la craniosténose

Les craniosténoses nécessitent un bilan d'imagerie immédiat pour caractériser l'atteinte et guider le traitement neurochirurgical.

Parmi toutes les modalités d'imagerie disponibles par le radiologue, l'examen de référence reste le scanner *basse dose* avec reconstruction 3D, permettant d'évaluer avec une bonne sensibilité, spécificité et précision la déformation crânienne[45,46], de rechercher les malformations parenchymateuses associées (comme l'agénésie du corps calleux ou l'hydrocéphalie) ainsi que les complications usuellement associées aux craniosténoses.

De plus, l'exploration tomodensitométrique permet d'éliminer les autres étiologies de croissance asymétrique de la voûte crânienne (comme les hémiatrophies cérébrales ou les hématomes sous-duraux chroniques)[47,48].

La reconstruction 3D est ainsi indispensable pour la préparation et le guidage de l'acte neurochirurgical.

Beaucoup de centre de références y ont recours systématiquement dans le cadre de suspicion diagnostique, du bilan préopératoire ainsi que du suivi post-opératoire suivant les recommandations de Paul Tessier(1917-2008)[49]. Cependant, les indications doivent rester limitées le plus possible au cadre strictement pathologique dû à son caractère irradiant. De nombreuses études ont montré la non pertinence de l'utilisation du scanner dans les CNS monosuturaires[49].

Les radiographies standards étaient traditionnellement l'examen d'imagerie de première intention.

Si le scanner reste nettement supérieur notamment pour les formes frustes ou syndromiques, les radiographies standards présentent de nombreux avantages comme l'accessibilité, le moindre coût ou encore la non nécessité d'une sédation chez les nourrissons plus âgés.

L'utilisation de la radiographie dans le bilan diagnostique des synostoses varie selon les régions et l'accessibilité à l'imagerie en coupe : elle est utilisée en pratique chez l'enfant à faible risque clinique et familial de craniosténose.

Elle permet d'analyser la forme du crâne, de voir les synostoses, de rechercher des empreintes digitiformes témoignant d'une HTIC, d'analyser la forme des orbites et les anomalies de la base du crâne.

L'exploration par IRM cérébrale est surtout réalisée en deuxième intention dans le cas de suspicion de forme syndromique chez les enfants ayant montré une exploration scanographique pathologique dans un premier temps[50].
Elle est très performante pour l'analyse des malformations cérébrales associées[51].
La détection des sutures y est toutefois moins sensible que le scanner.

L'échographie postnatale est un examen de débrouillage non irradiant, peu coûteux et accessible, d'une bonne fiabilité dans le diagnostic des craniosténoses[17,52,53].
De nombreuses études ont montré son excellente sensibilité et spécificité lorsqu'utilisée dans les centres de références chez l'enfant de moins de 1 an, avec un optimum diagnostic à moins de 6 mois de vie[54]. L'échographie est notamment utile pour différencier la plagiocéphalie posturale de la plagiocéphalie vraie lors de difficulté diagnostic clinique en vérifiant la persistance d'un gap hypoéchogène en lieu et place de la suture lambdoïde concernée[55].
Cette technique présente toutefois une grande variabilité inter observateur et est limitée aux jeunes nourrissons présentant des structures osseuses encore fine et peu minéralisé avec ouverture satisfaisante de la fontanelle.
Dans le cas de l'échographie anténatale, il est intéressant de noter que le diagnostic anténatal n'est aujourd'hui possible que dans les cas de CS.
Il repose sur la détection échographique 2D ou 3D, au deuxième ou au troisième trimestre, d'une déformation du crâne typique associée à des anomalies des extrémités. Dans les CNS, les mesures céphalométriques sont le plus souvent normales au stade fœtal ne permettant pas de détecter l'atteinte crânienne.

1.2.2 *Introduction aux thérapeutiques des principales CNS*

La prise en charge neurochirurgicale se réalise en France par des équipes médicales spécialisées et expérimentées dans les centres du réseau CRANIOST (Centre de Référence Maladies Rares "Craniosténoses et malformations craniofaciales"), soit 12 centres répartis sur tout le territoire métropolitain.

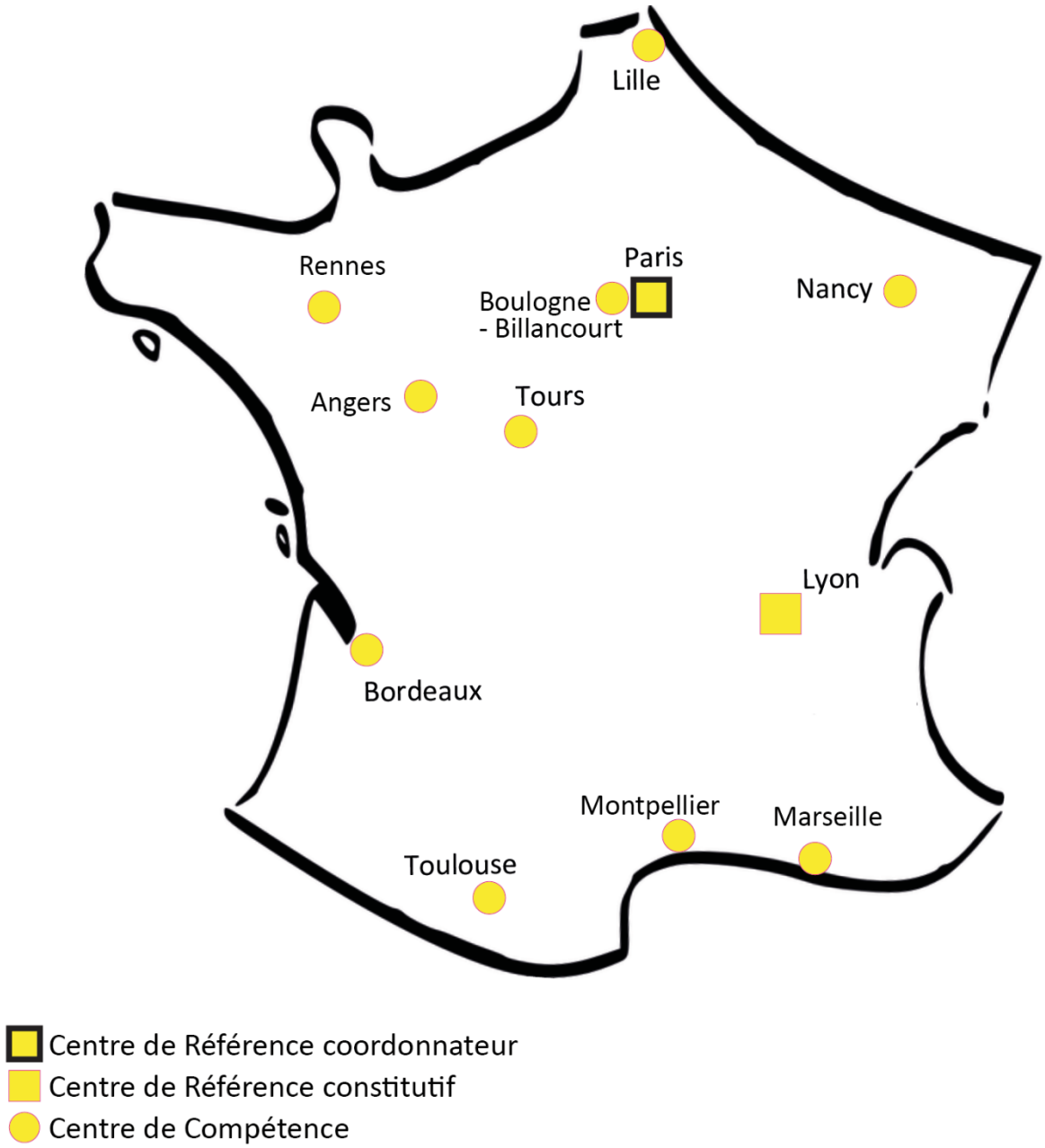

Figure 11. Réseau CRANIOST

L'intervention est réalisée de manière précoce, avant 1 an afin de profiter de la souplesse de l'os, facilitant le remodelage crânien ainsi que du potentiel de croissance élevé à cet âge, permettant la réossification spontanée des défects osseux laissés en place.
Les techniques varient en fonction des sutures fusionnées et nécessitent au minimum d'enlever la suture malade[56]. Une transfusion peropératoire est le plus souvent nécessaire, d'autant plus importante que l'enfant est jeune[57].
Il existe à l'heure actuelle deux types de prise en charge chirurgicale, qui dépendent de l'âge de l'enfant au diagnostic :

-Les techniques de chirurgie ouvertes, plus « classiques », développés dans les années 1960 et 1970 réalisent l'ablation de la suture atteinte associées à des gestes complémentaires permettant la correction de la déformation du reste de la voûte crânienne. Les résultats esthétiques sont ainsi quasiment immédiats car la forme de la tête est modifiée dès la fin de l'intervention et l'enfant n'aura pas besoin d'une orthèse crânienne en post-opératoire[58].
Ces interventions nécessitent cependant une incision large, dite « bi-coronale », s'étendant d'une oreille à l'autre et sont dès lors plus invasives, longues et associées à d'importantes pertes de sang nécessitant d'aussi importantes transfusions et une hospitalisation plus longue.

-La chirurgie mini-invasive assistée par une technique endoscopique, introduite dans les années 1990, repose sur l'ablation unique de la suture soudée, tôt dans le développement, puis la croissance cérébrale se fait naturellement guidée par le port d'une orthèse entre 6 mois et 1 an après la chirurgie, bien tolérée par les enfants.
Elle se réalise idéalement avant l'âge de 5 mois, de préférence vers 3 mois afin de profiter de la croissance rapide du cerveau à cet âge.
Les incisions cutanées sont minimales et localisées, le temps d'hospitalisation est ainsi plus court, le taux de transfusion plus faible avec des résultats esthétiques et fonctionnels comparables aux techniques ouvertes montrés par de nombreuses études[59–62].

Les complications sont globalement les mêmes que pour les autres gestes neurochirurgicaux, notamment hémorragiques et infectieuses inhérentes à l'intervention.

Les résultats morphologiques et fonctionnels dans le cadre du traitement des CNS sont dans la grande majorité des cas très favorables, la plupart des enfants ne présentant aucun ou peu de stigmate de l'intervention. A noter qu'il n'en va pas de même dans le traitement des formes syndromiques, plus complexes, ou le pronostic et la dysmorphie sont améliorés mais non corrigés.

Une surveillance active radiographique est toutefois recommandée sur plusieurs années (à 3 mois, 1 an, 2 ans, 5 ans et 10 ans de l'intervention), même dans les formes apparemment simples et monosuturaires pour ne pas méconnaitre une forme évolutive (1 à 2% des scaphocéphalies présentent des fusions asynchrones d'une ou plusieurs autres sutures).

1.2.3 Cancer radio-induit en pédiatrie

L'utilisation du scanner dans la population générale a largement augmenté au cours de ces dernières années : il en est de même dans la population pédiatrique (représentant 2% des examens réalisés en 2015 en France)[63] même si le nombre d'examen annuel tend à se stabiliser au cours de la dernière décennie voir à légèrement décroître[64,65].
Elle est responsable d'une exposition bien plus importante que les radiographies conventionnelles (10% des examens contre 50% de l'exposition).

Si la tomodensitométrie reste dans de nombreuses indications une technique d'imagerie indispensable, les études récentes de grande ampleur confirment qu'elle expose à un faible risque de cancers, ce qui justifie les règles de radioprotection mises en place de longue date[66,67]. La population pédiatrique est particulièrement sensible aux rayonnements ionisants et présente de plus une espérance de vie prolongée compatible avec le développement de pathologie radio-induite à long terme (effet stochastique), bien connu depuis l'étude d'Ichimaru et al. sur le suivi des survivants aux explosions nucléaires d'Hiroshima et de Nagasaki[68].
L'étude de Foucault et al. montrait ainsi une relation dose-effet des risques de leucémie et de tumeur du SNC, soit les deux principales causes oncologiques pédiatriques, chez une large cohorte d'enfant français suivi entre 2000 et 2011. On notera l'absence de résultat significatif pour le lymphome.
Une large cohorte australienne de Mathews et al. réalisé de 1985 à 2005 retrouvait également une augmentation globale du risque de cancer de 24% chez la population pédiatrique ayant bénéficiée d'au moins un scanner, incidence augmentant avec la précocité de l'exposition[66].
En décembre 2022 enfin a été publié une très large cohorte européenne regroupant près d'un million d'enfant de neuf pays différents, retrouvant une relation dose-effet sur l'apparition des tumeurs cérébrales et plus particulièrement des gliomes, sans aucune influence du pays sur le résultat[69].

ACTES	POIDS (kg)	AGE INDICATIF	NRD IDSV (mGy)	NRD PDL (mGy.cm)
Encéphale	[0 - 10[	0 - 1 an	20	320
Encéphale	[10 - 20[	1 an - 5 ans	22	360
Encéphale	[20 - 30[	5 ans - 10 ans	26	470
Rochers	[10 - 20[	1 an - 5 ans	43	240
Rochers	[20 - 30[	5 ans - 10 ans	51	330
Thorax	[0 - 10[	0 - 1 an	1,1	20
Thorax	[10 - 20[	1 an - 5 ans	1,3	26
Thorax	[20 - 30[	5 ans - 10 ans	1,4	40
Abdomen-pelvis	[10 - 20[	1 an - 5 ans	2	65
Abdomen-pelvis	[20 - 30[	5 ans - 10 ans	2,5	95
Abdomen-pelvis	[30 - 50[	10 ans - 18 ans	4	180

Figure 12. NRD pour les actes de scanographie pédiatrique

Le risque de cancer radio-induit associé aux expositions médicales diagnostiques dans l'enfance représente donc une question majeure de santé publique pour les examens les plus irradiants comme le scanner.

Si le rapport bénéfice/risque de l'imagerie médicale diagnostique et thérapeutique n'est plus à démontrer, la diminution des risques, aussi faibles soit-ils, est une préoccupation constante.

L'IRSN (institut de radioprotection et de sureté nucléaire) publie régulièrement un rapport relatif à l'exposition de la population française aux rayonnements ionisants liée aux actes de diagnostic médicaux, ainsi que les NRD pour chaque acte diagnostic irradiant (PDL et IDSV respectivement de 320 mGy.cm et 20 mGy pour un scanner cérébral chez l'enfant de moins de 1 ans).

Ainsi de 2010 à 2015, l'IRSN rapporte une diminution sensible de la dose efficace annuelle moyenne dans la population pédiatrique sur un nombre d'actes relativement stable sur cette période, dû aux améliorations des pratiques ainsi que des techniques avec l'arrivée des scanners de nouvelle génération, moins irradiant.

1.3 GENERALITES SUR LE FILTRE ETAIN

1.3.1 Bases physiques

Le scanner est une technique d'imagerie qui consiste à mesurer l'absorption des rayons X par les tissus et à reconstruire les structures anatomiques en image 3D après traitement informatique.

Un ou plusieurs tubes vont effectuer une rotation autour de la table en même temps que les récepteurs situés en face.

Une haute tension va être appliquée entre les extrémités du tube à rayons X (mesuré en kV), représentant l'énergie des photons et du rayonnement qui traverseront le patient. Elle doit être suffisante pour assurer une qualité d'image satisfaisante pour le diagnostic selon la morphologie du patient, et est donc préférentiellement abaissée sur les protocoles d'explorations en radiopédiatrie afin d'éviter un surdosage non nécessaire.

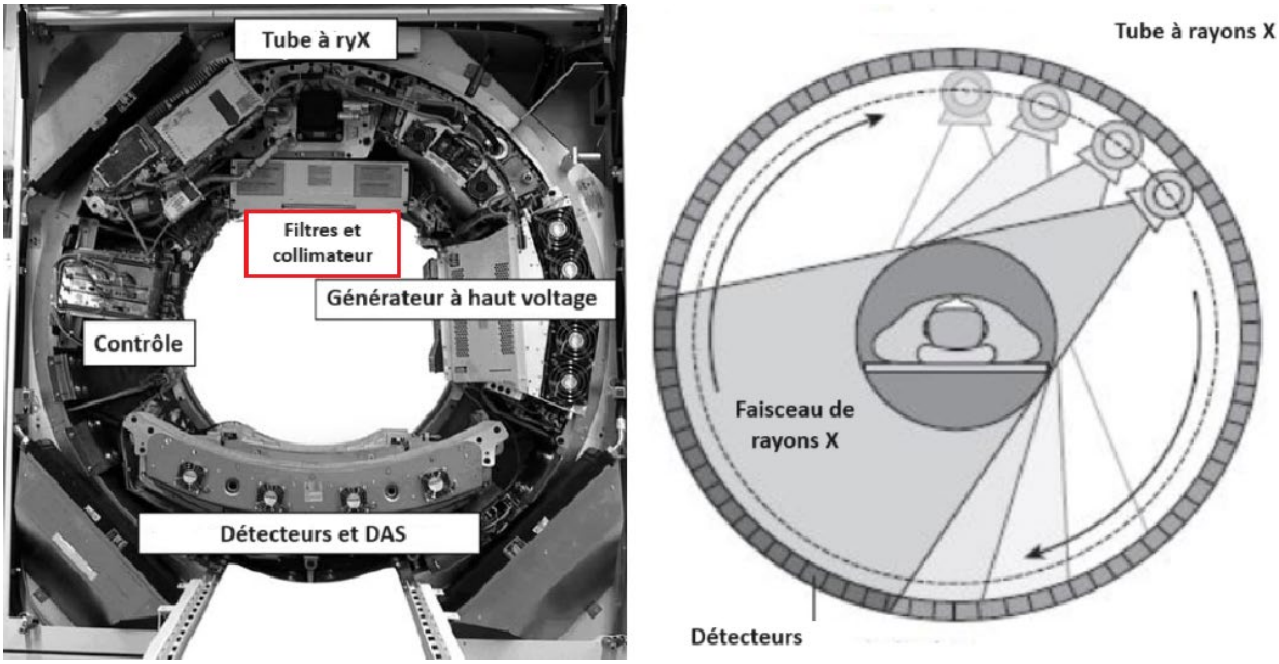

Figure 13. Anatomie et fonctionnement d'un examen tomodensitométrique

Les filtres sont des lames de métal interchangeables (en aluminium, cuivre, étain, berylium, etc.) entre le tube à rayons X et le patient qui sont utilisées pour absorber de manière préférentielle les photons à faible énergie du rayonnement, peu contributifs à

la qualité de l'image car absorbés par les structures superficielles du corps. Leurs utilisations permettent ainsi de réduire l'exposition du patient et de rendre le rayonnement plus homogène pour la formation de l'image.
L'unité de filtration est exprimée en mm Eq Al (équivalent aluminium).
A ce filtrage dit « additionnel » comptant en général pour 2 mm Eq Al se rajoute une filtration dite « inhérente » dû aux composantes du tube à rayons X (enveloppe en verre, huile isolante, fenêtre de la gaine…) représentant de 0,5 à 1 mm Eq Al[70].
La filtration totale est l'effet combinée des filtrations inhérentes et additionnelles : les recommandations américaines demande une filtration minimale de 2,5 mm Eq Al pour des tensions supérieures à 70 kVp[71].

kVp	Filtration totale
< 50 kVp	0,5 mm d'équivalent aluminium
50-70 kVp	1,5 mm d'équivalent aluminium
>70 KvP	2,5 mm d'équivalent aluminium

Tableau 3. Recommandations actuelles américaines de filtration selon le kVp

Le type ainsi que l'épaisseur du métal du filtre additionnel choisi sont optimisés selon la procédure en prenant en compte les spécificités d'atténuation de chaque métal.
L'aluminium est le filtre le plus communément utilisé, présentant une excellente filtration des photons de basse énergie.
Le cuivre est bien meilleur pour les énergies supérieures, utilisé en particulier dans la population pédiatrique.
Le béryllium est très peu atténuant pour les photons à faible kV : son utilisation est communément réservée à la mammographie ou un contraste élevé est nécessaire pour l'étude des parties molles.
Il existe de nombreux autres éléments utilisés, notamment en mammographie (rhodium, argent…), radioscopie (tantalum) ou dans l'imagerie dentaire (niobium).



Figure 14. Filtres en aluminium et en cuivre dans leurs pochettes acryliques

1.3.2 Apports en imagerie et revue de la littérature

Tous les appareils de radiologie et d'imagerie médicale se sont perfectionnés au cours des dernières années. Le scanner n'échappe pas aux évolutions technologiques qui permettent des avancées considérables dans les diagnostics et les prises en charges.

Le filtre à étain permet entre autres de réaliser des acquisitions avec des doses d'exposition extrêmement faibles, parfois comparable avec la radiographie standard (scanner Ultra Low Dose) : cette avancée revêt donc une importance majeure pour la population générale et plus particulièrement pédiatrique, où la maîtrise de l'exposition aux rayons X et des pathologies radio-induites reste un enjeu de santé public (cf 1.2.2 Cancer radio-induit en pédiatrie).

Ces acquisitions via scanner nouvelle génération sont particulièrement performantes sur des structures à contraste intrinsèques élevés comme le thorax ou les structures osseuses (hors contexte d'obésité) : Greffier et al.[72] réalisée sur fantôme en 2020 montrait ainsi une amélioration de la qualité de l'image (résolution, bruit et indice de détectabilité) dans l'exploration thoracique et ostéoarticulaire.
De nombreuses études thoraciques ont montré une réduction significative de dose dans des indications variées (embolie pulmonaire, corps étranger, bilan d'extension) avec une qualité d'image diagnostique supérieure ou restant à minima équivalente[73–80].
La littérature montre également que la technologie du filtre étain réduit les artefacts de durcissement de faisceau et qu'elle améliore la qualité d'image dans les structures osseuses, notamment au niveau du rachis ostéosynthésé.[81–83]

Des études ont aussi évalué l'étage abdomino-pelvien chez l'adulte lors de l'exploration de colique néphrétique par une acquisition en contraste spontané : la qualité de l'image était alors superposable ou augmentée avec une diminution significative de la dose délivrée [84,85].
A noter que le filtre étain peut enfin être utilisé quel que soit l'étage exploré pour diminuer la dose lors des topogrammes ou « scout view » (cliché de repérage

précédant l'exploration hélicoïdale du scanner)[86–88], dans l'évaluation du score calcique[89] ou dans le suivi du cancer colo-rectal[90].

Très peu d'études se sont cependant intéressées à l'effet du filtre étain sur la dose d'exposition aux rayons X sur le crâne en lui-même hormis sur le rocher et le sinus[91,92], et aucune dans le cadre de l'exploration des craniosténoses (cf. Figure 15).

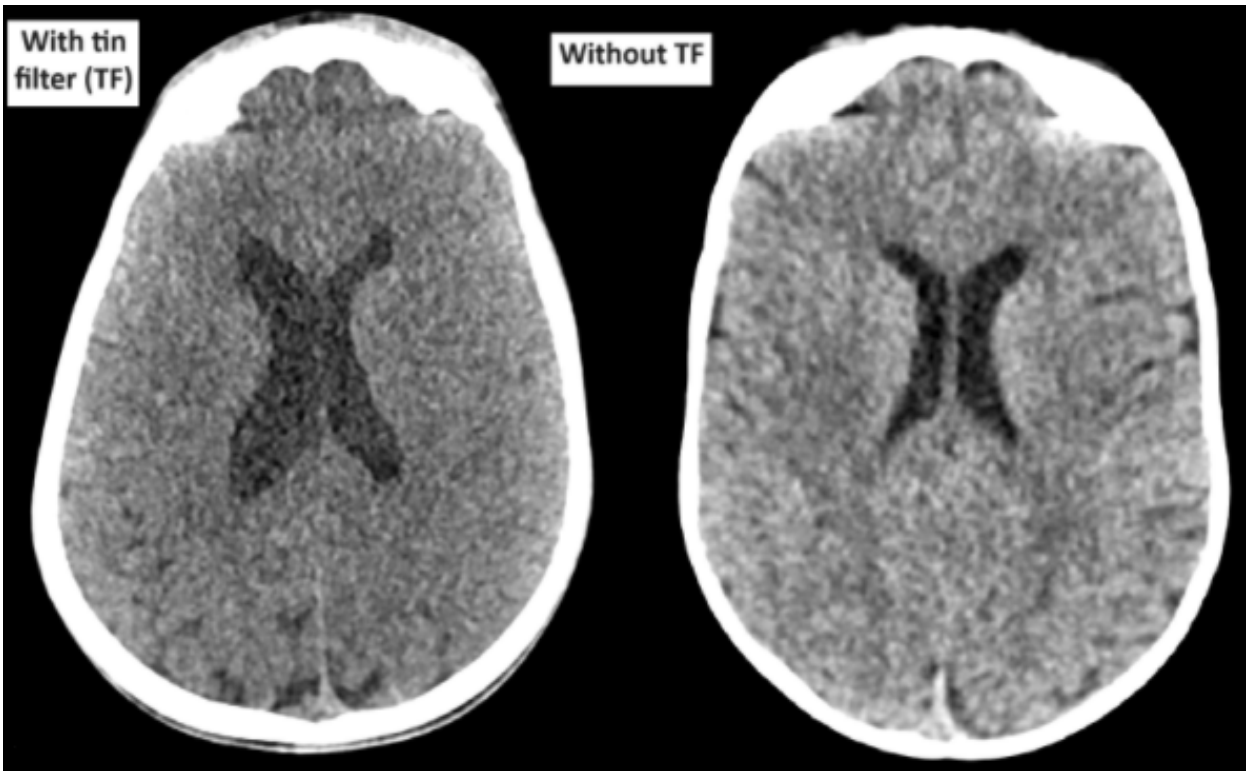

Figure 15.Scanners cérébraux chez 2 enfants différents, l'un avec filtre à étain (gauche) l'autre avec filtre standard en aluminium (droite)

1.4 RATIONNEL DE L'ETUDE

L'une des pistes pour réduire la dose de rayonnement dans le bilan des craniosténoses tout en maintenant une qualité d'image satisfaisante pour l'analyse fine est l'utilisation des scanners nouvelles générations avec filtre à étain.

2 OBJECTIF DE L'ETUDE

A travers une étude rétrospective comparative utilisant les données de l'hôpital pédiatrique Clocheville du CHU de Tours, nous avons cherché à évaluer la réduction de dose induite par des protocoles optimisés sur scanner avec filtre étain à 100 et 140 kVp en comparaison avec une acquisition standard à 120 kVp dans le bilan pré thérapeutique et de suivi post-opératoire des craniosténoses.

3 INTRODUCTION DE L'ARTICLE

Craniosynostosis refers to the premature closure of one or more of the cranial sutures is one of the principal causes of paediatric skull deformities (once per 2,000-2,500 live births)[1], remaining a pressing global health concern. The calvaria do not expand normally and the skull shape then undergoes characteristic changes depending on which suture(s) close early (see Figure 1).

It can cause functional consequences such as cognitive deficits, increased intracranial pressure (ICP), acoustic and ophthalmological complications up to real emergencies[29,34,50].

Furthermore, severe deformities can be cosmetically disfiguring and socially stigmatizing.

Given these risks, surgery is often performed to correct the head shape, reduce intracranial pressure, and allow the brain to grow properly.

Thus, imaging plays a pivotal role in diagnosis, prognosis, preoperative treatment guidance, and postoperative follow-up.

A computed tomography (CT) scan, often including a three-dimensional reconstruction, is currently performed in many centers worldwide as a routine examination to specify the condition of every single suture following old recommendations.[46,49], although many specialized centers use alternatives like sonography and plain radiographs confine CT scanning to selected and complex cases[93] .

If CT scans remain very useful clinically, it is well-known that the pediatric population presents a greater risk of radiation-induced cancer than adults. Because of their developing bodies and long life expectancy post-exposure, children require specific attention when radiation is used for diagnostic or treatment purposes. Thus, Foucaut et al. showed dose-response relationships for leukemia and central nervous system tumors in a large French cohort from 2000 to 2011 without cancer predisposing factors[94]. Associations between childhood exposure to ionising radiation and the risk of brain tumours have been observed afterwards in several others studies[66,69].

Since the turn of the last millennium, the pediatric imaging community has been concerned about the overuse of CT in children's pathology, which represented 84% of the total collective dose in children for medical imaging in the USA in 2016[95].

Efforts have been made to preserve the benefits of imaging while reducing the risks, involving medical education, promoting alternative diagnostic imaging to CT such as MRI and ultrasonography, revising CT protocols and guidelines, and using modern CT technology[96].

One of the recently developed technologies is additional filtration by a tin filter (TF). It filters out unnecessary photons, delivering powerful low-dose scanning, sometimes down to the level of conventional X-ray examinations. This filter can further harden the beam and increase the mean energy for imaging applications like dual-energy CT or non-enhanced CT. Studies have shown many and various applications of the tin filter, such as in orthopedics with metal artifact reduction (MAR)[81–83], chest exploration[73–80], urinary stone disease[84,85], sinus[91] and petrous bone evaluation[92], coronary calcium scoring[89], colorectal cancer[90] or still reducing irradiation in scouting view[86–88].

To our knowledge, very few studies have explored the impact of tin filtration in head CT scans in the scientific literature, and none have focused on craniosynostosis. Thus, the purpose of this study was to evaluate the impact on dose reduction of computed tomography with tin filtration and on the image quality in unenhanced head CT scans in the pediatric population with craniosynostosis.

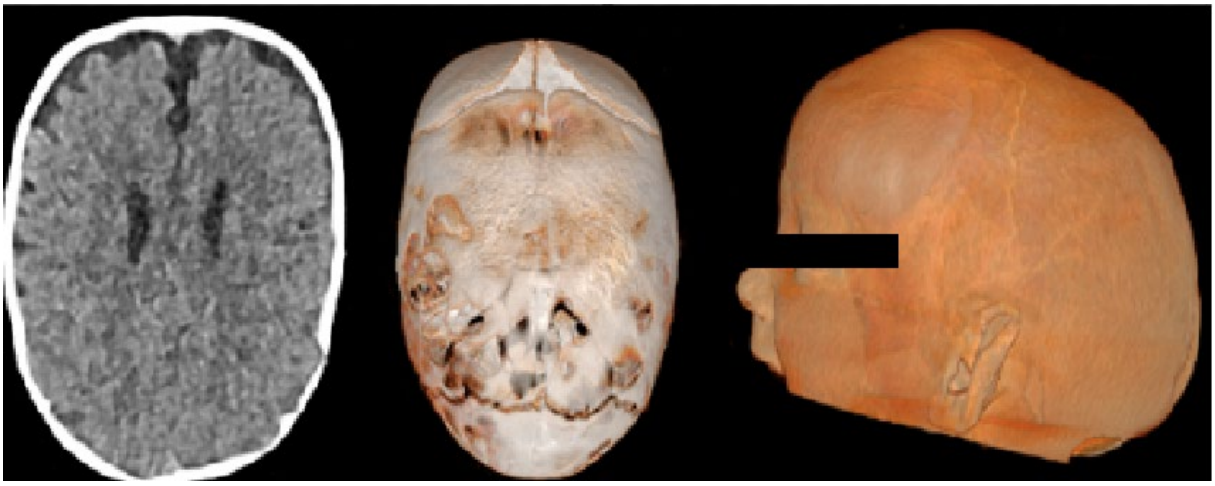

Figure 1 *6 months old boy with scaphocephaly (most common form of craniosynostosis) where premature closure of the sagittal suture producing a classic elongated, yet narrow, skull.*

4 PATIENTS AND METHODS

4.1 STUDY DESIGN

Our local institutional review board approved this single-center retrospective study conducted at the regional university hospital center of Tours. From October 2020 to December 2023, 64 patients underwent 73 unenhanced head CT scans; 45 children received a 120-kVp CT scanner protocol, and 26 children received a 100 or 140 kVp-CT scanner protocol using tin filtration (SOMATOM Definition Edge, Siemens Healthineers). These patients were included in two different study groups: group 1 (n=45) and group 2 (n=26), respectively. We excluded from the study 2 patients with severe motion artifacts and image disturbances on head images. The indications for the CT scan included craniosynostosis preoperative treatment guidance, and postoperative follow-up. We evaluated the impact of tin filtration on both delivered doses, as well as the qualitative and quantitative measures of brain CT image quality. To ensure rigorous data validity, the research was anchored in a retrospective observational methodology, deemed suitable for examining imaging practices. Observer discretion was minimized through the deployment of a predetermined coding grid.

	Group 1	Group 2	p
Number of patients	46	25	
Age (months)	25,96	20,58	0,501
Height (cm)	79	76	0,502
Weight (kg)	11,87	9,81	0,384
Male*	28 (60,9)	15 (60)	0,94
*data in parentheses are percentages			

Table 1 Mean value of age, height and weight on the 2 groups

4.2 SCANNING PROTOCOL

Patients in group 1 and group 2 were examined using a CT scanner (SOMATOM Definition Edge; Siemens Healthcare, Forchheim, Germany). The scanning parameters for these groups were as follows: a tube voltage of 120 kVp for group 1, and a tube voltage of 100 or 140 kVp for group 2, with a 0.6 mm tin filter. Both groups had a 1-second rotation time, a pitch of 1, and 128 × 0.6-mm detector collimation (see Table 2). Automated exposure control was applied to every patient with an average strength (CAREDose4D; Siemens Healthcare).

Images were acquired in the craniocaudal direction. Some of the examinations were performed with contrast material, most of them during postoperative follow-up. Computed tomography raw data were reconstructed using a third-generation image reconstruction technique (advanced modeled iterative reconstruction [ADMIRE]; Siemens Healthineers, Germany) with a strength level of 2 for the 120 kVp protocol and 3 (bone) and 4 (parenchyma) for the 100 and 140 kVp protocols. The slice thickness was 1 mm for parenchyma and 0.75 mm for bone (see Table 2).

	Group 1	Group 2
kV	120	100 or 140
Type of filter	FLAT	SN_DE
Reference mAs ?	340	729
Rotation time	1 s	1 s
pitch	0,8	0,8
Collimation	128x0,6 mm	128x0,6 mm
Strenght of iterative reconstruction (ADMIRE)	2	3 (bone) 4 (parenchyma)
Slice thickness	1 mm (parenchyma) 0,75 mm (bone)	1 mm (parenchyma) 0,75 mm (bone)
Automatic exposure control (Caredose 4D)	Average	Average

Table 2 *Acquisition and reconstruction parameters predefined for unenhanced head CT acquisition on the 2 groups.*

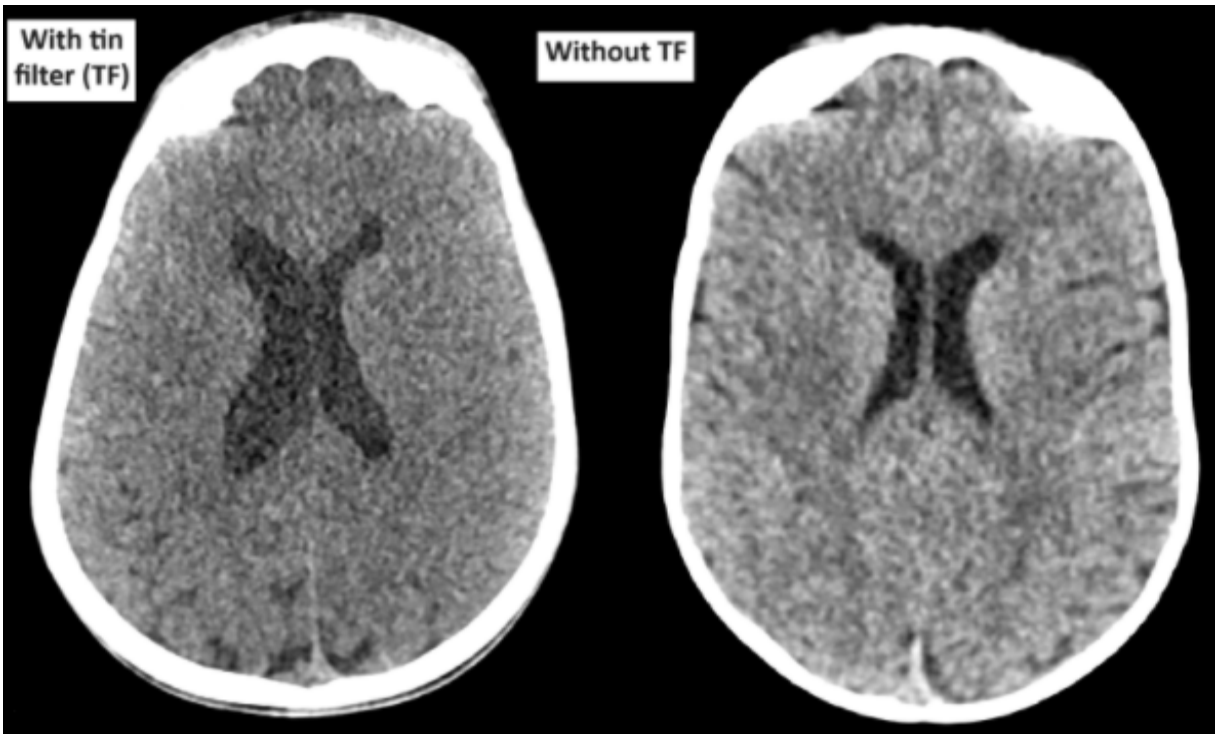

Figure 2 *Examples of axial CT scan slices of the supratentorial space after using of a tin filter (left, DLP= 81 mGy) and without TF (right, DLP = 476 mGy).*

4.3 VARIABLES OF INTEREST

4.3.1 Dose assessment

To estimate radiation doses, we recorded the volume-weighted CTDI (CTDIvol in mGy) and dose–length product (DLP in mGy.cm) from the patient protocol, which is automatically generated during an examination and stored in the PACS of our department using patient-dose monitoring software (CARE Dose4D, Siemens Healthineers). The accuracy of the displayed CTDIvol and DLP values from the manufacturer was regularly tested by a quality control program from our institution using a 16 cm phantom.

4.3.2 Image quality assessment

Quantitative analysis

Signal intensity was defined as CT attenuation in Hounsfield Units (HU); image noise was determined as the standard deviation (SD) of CT attenuation within a region of interest. CT attenuation measurements were acquired using circular ROIs placed in normal frontal anterior periventricular white matter and thalamus for the supratentorial parenchyma, and in the right cerebellar peduncle and cerebellar white matter for infratentorial structures, using soft-tissue brain image reconstruction. ROIs were adjusted to fit the measured anatomical structure and to avoid volume-averaging artifacts (see Figure 3).

Supratentorial contrast (C) was defined as the difference between signal intensity on the supratentorial frontal white matter and signal intensity in the thalamus.

$$Csupratentorial = Ssupratentorial\ frontal\ white\ matter - Sthalamus$$

Infratentorial contrast was defined as the difference between signal intensity on the right cerebellar peduncle and the right cerebellar white matter.

$$Cinfratentorial = Sright\ cerebellar\ peduncle\ -\ Sright\ cerebellar\ white\ matter$$

Noises (N) in the supratentorial region and in the cerebellum were calculated using the following formulas:

$$N\ supratentorial = \sqrt{Nsupratentorial\ frontal\ white\ matter^2 + N\ thalamus^2}$$

$$N\ infratentorial = \sqrt{Nright\ cerebellar\ peduncle^2 + Ncerebellar\ white\ matter^2}$$

Supratentorial CNR was calculated as the ratio between contrast and noise as previously defined and was the primary quantitative analysis criterion.

$$CNRsupratentorial = \frac{Ssupratentorial\ frontal\ white\ matter\ -\ Sthalamus}{\sqrt{Nsupratentorial\ frontal\ white\ matter^2 + Nthalamus^2}}$$

Infratentorial CNR was calculated as the ratio between contrast and noise.

$$CNRinfratentorial = \frac{Sright\ cerebellar\ peduncle\ -\ Scerebellar\ white\ matter}{\sqrt{Nright\ cerebellar\ peduncle^2 + Ncerebellar\ white\ matter^2}}$$

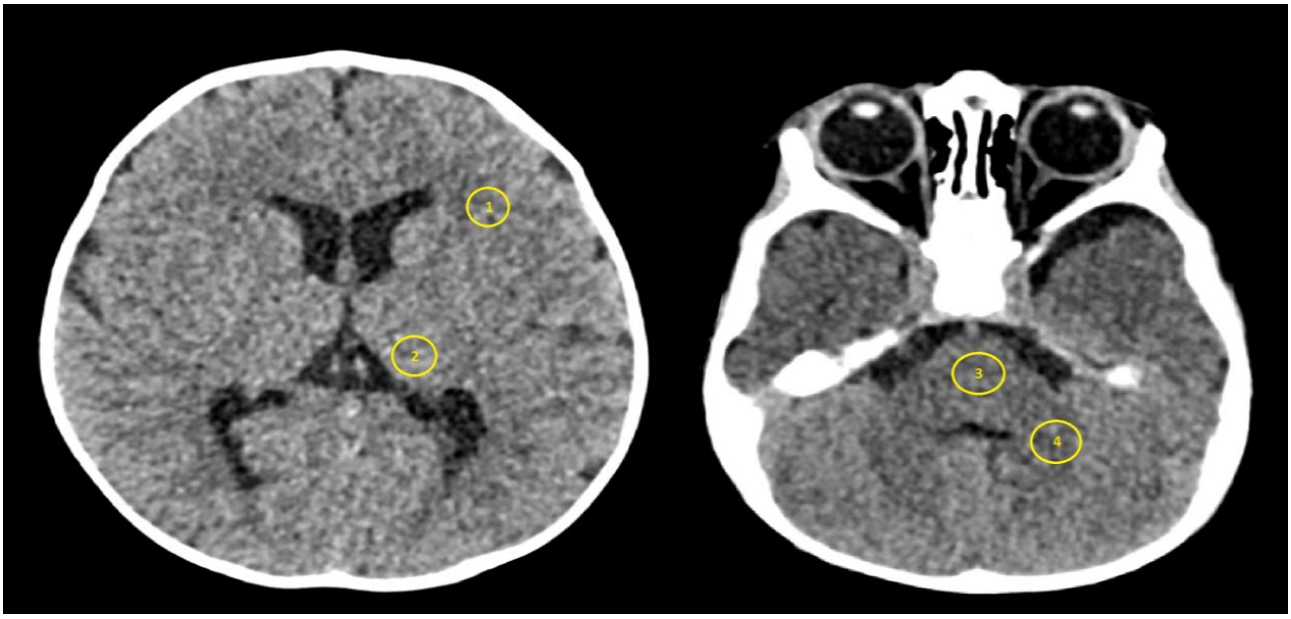

Figure 3 *Regions of interest for the measurement of contrast and noise. On the left: supratentorial frontal gray matter (ROI 1) and thalamus (ROI 2). On the right: cerebellar peduncle (ROI 3) and left cerebellar white matter (ROI 4).*

Qualitative analysis

Assessment on subjective image quality was performed by one paediatric senior radiologist and one junior radiologist using 4-point Likert scales with the following criteria: 0, unacceptable, 1, only acceptable under limited conditions, 2, probably acceptable and 3, fully acceptable.

Before providing scores, the radiologists were trained for consensus regarding the image quality scoring system on routine head CT examinations. Preset standard window settings for assessment of the head parenchyma (level, 35 HU; width, 120 HU) and bone structures (level, 450 HU; width, 1500 HU) were used but reviewers were allowed to freely adjust window settings.

The viewing environment was constant. The choice of structures was based on the structures defined in the European Guidelines on Quality Criteria for Computed Tomography[97] and on the scale previously used by Morel et al[98]. The choice concentrated on typical parameters of image quality, including differentiation between grey and white matter in the supra and infratentorial spaces, delimitation of the peri-mesencephalic cerebrospinal fluid space, delimitation of the shape of the ventricular system, and visualization of the basal ganglia. We add to these previous criteria the good visualisation of the principal cranial sutures.

For each structure the mean rating of group 1(120-kVp) was compared with group 2 (100-140 kVp Sn)

Finally, the mean values of all structures were calculated to compare the composite subjective image quality of the entire head CT examination.

4.4 STATISTICAL ANALYSIS

Numeric variables were described as mean, standard deviation, median, interquartile range and range.

The two groups of 71 pediatric CT scans were compared by using quantitative measurements and qualitative modal scores. Student-t-tests for independent groups were performed to compare age, gender, height, weight, mA, CTDIvol, DLP Contrast, Noise and CNR on supra and infratentorial spaces between the 2 groups. For qualitative variables, a Chi-squared test or Fischer exact test if appropriate was performed. An interobserver Fleiss's Kappa agreement was calculated for each criterion. A statistically significant difference was defined by $p<0.05$.

4.5 STUDY ENDPOINTS

We assessed the differences of radiation dose as well as image quality of unenhanced head CT scans in paediatric population with craniosynostosis between computed tomography with tin filtration at 100 and 140 kVp and the standard protocol reference at 120 kVp used in our routine clinical practice.

5 RESULTS

5.1 DEMOGRAPHICS

The two groups were homogenous, with no statistical difference in age, height, weight and gender. Main results are summarized in Table 1.

5.2 RADIATION DOSE

Radiation dose was significantly reduced for the 100 and 140 kVp Sn acquisitions in comparison to the 120-kVp acquisitions (see Table 3). On average, CTDIvol was significantly higher for the 120-kVp protocol (17.6 ± 8.5 mGy) when compared with the 100 or 140-kVp Sn protocol (12.2 ± 20.8 mGy; $P < 0.05$; Table 3). Dose length product was reduced by a factor of 3.2 using the 100 and 140 kVp Sn protocol (267.6 ± 137.1 mGy.cm vs 84.6 ± 37.9 mGy.cm, $P < 0.001$; see Table 3)

The acquisition parameters that influenced the delivered dose and the mean quantitative ROI measurements are summarized in Table 2.

Parameter	Group 1 (sd)	Group 2 (sd)	Percentage of variation (test p-values) between Group 1 and Group 2
CTDI	17.6 (8.5)	12.2 (20.8)	- 31% (p<0.05)
DLP	267.6 (137.1)	84.6 (37.9)	- 68% (p<0.001)
Kv	120	100 and 140	
Supratentorial contrast	7.11	2.71	- 62% (p<0.001)
Supratentorial noise	2.96	3.67	+ 24% (p<0.001)
Supratentorial CNR	2.40	0.74	- 69% (p<0.001)
Infratentorial contrast	1.31	2.96	+ 125 % (p<0.05)
Infratentorial noise	3.11	3.55	+ 14 % (p<0.001)
Infratentorial CNR	0.42	0.83	+ 98% (p<0.01)

Table 3 *Effects of the protocol modification on dose, acquisition parameters and quantitative ROI measurements.*

5.3 IMAGE QUALITY

Quantitative analysis

Supratentorial contrast and noise were respectively reduced and increased for the 100 and 140 kVp Sn acquisitions compared to the 120 kVp acquisitions (-62% and +24%, respectively; P<0.001 for both). Infratentorial contrast was significantly increased (+125%; P=0.017). Infratentorial noise was significantly increased (+14%; P<0.001). Supratentorial and infratentorial CNR were respectively significantly reduced and increased (-69% and +97%; P<0.001 and P=0.0011, respectively).

Qualitative analysis

We did not find significant modifications in the qualitative analysis of image quality for the visualization of sutures between the standard scanning reference at 120 kVp and CT with tin filtration at 100/140 kVp (mean score, 2.98 vs 2.99; P=0.39) (see Table 4). Regarding the head images, the analyzability of supratentorial and infratentorial differentiation was better for the 120 kVp images (mean score, 2.88 and 2.6, respectively) compared to the 100 or 140 kVp Sn images (1.54 and 1.35; P<0.0001). Significant differences in the detectability of other structures were found in other categories. The mean score for the visualization of the basal ganglia was superior for the 120 kVp images compared to the 100 or 140 kVp Sn images (2.69 vs 1; P<0.0001). For other criteria, such as the delimitation of the shape of the ventricular system and the peri-mesencephalic cerebrospinal fluid space, the image quality of the 120 kVp images was rated as superior to the 100 and 140 kVp Sn images (mean scores, respectively, 2.93 and 2.76 vs 2.19 and 1.77; P<0.0001 for both). There was no difference when comparing the proportion of craniosynostosis found between both protocols (P=0.276). 27% and 8% of the CT head scans from group 1 and group 2, respectively, presented CT artifacts, with 13% and 4% being metal-induced. The interobserver Fleiss's kappa agreements were good to excellent (see Table 5).

	Group 1	Group 2	p-value
Craniosynostosis*	35%	48%	0.28
CT artifacts*	27%	8%	0.07
Criteria 1: Differentiation between gray and white matter in supra-tentorial stage	2.88	1.54	<0.0001
Criteria 2: Visualization of the basal ganglia	2.69	1	<0.0001
Criteria 3: Delimitation of the shape of the ventricular system	2.93	2.19	<0.0001
Criteria 4: Delimitation of the peri-mesencephalic cerebrospinal fluid space	2.76	1.77	<0.0001
Criteria 5: Differentiation between gray and white matter in cerebellum	2.6	1.35	<0.0001
*data in percentages			

Table 4 *Mean results of the consensus score per criterion. Each criterion was rated between the following classification: '0, unacceptable', '1, only acceptable under limited conditions', '2, probably acceptable' and '3, fully acceptable'.*

Criterions	*Fleiss kappa coefficient*
Craniosynostosis diagnosis	0.912
Criteria 1	0.613
Criteria 2	0.630
Criteria 3	0.810
Criteria 4	0.616
Criteria 5	0.633

Table 5 *Interobserver Fleiss's kappa agreements for the 5 criterions.*

6 DISCUSSION

Radioprotection for children is one of the major goals of radiologists. While CT scans remain very useful clinically, it is well known that the pediatric population presents a greater risk of radiation-induced cancer than adults [66,69,94].

Recent technological advances in CT for pediatric applications have focused on dose reduction and faster acquisition to reduce artifacts in children while preserving image quality[84,86,88,90,91].

In our study, we provided an overview of image quality and dose reduction in pediatric patients in two different settings: non-contrast single-energy CT at 100 and 140 kVp with tin filtration, and standard CT obtained at 120 kVp.

To our knowledge, very few studies have explored the impact of tin filtration in head CT scans in the scientific literature, and none have focused on craniosynostosis. While numerically different, the groups of patients scanned with the different protocols were homogeneous, as shown in Table 1. As expected, with tin filter CT examinations (Table 3), we achieved lower CTDI values. DLP values were also reduced, with a dose reduction factor of 3.16.

These results are consistent with those of many previous studies with various applications of tin filter such as in orthopedics[81–83], chest exploration[73–80], or abdominal exploration[84,85].

There was also no significant difference in the visualization of sutures between the two groups. Furthermore, our study highlights very high mean scores for both observers, which could suggest a good application of the tin filter CT protocol in daily clinical practice for diagnosis, preoperative treatment guidance, and postoperative follow-up of craniosynostosis, and subsequently for the analysis of other bony structures of the head, as shown in the study by Wei Zhou et al[91].

This study has some limitations. The retrospective design limits the inclusion criteria and homogeneity of the population and CT protocols. Supratentorial contrast and image noise were also significantly lower in group 2 using the tin filtration protocol compared to group 1 using the 120 kVp standard protocol. Consequently, our analysis showed a significant reduction in the visualization of parenchyma structures, which, although rated between “only acceptable under limited conditions” and

“probably acceptable,” could lower the sensitivity for detecting small parenchymal abnormalities such as tiny bleeding spots or subtle malformations in daily clinical practice. Conversely, we surprisingly found better contrast in group 2 compared to group 1, which could partly be explained by a difference in CT artifacts between the two groups. Two head CT scans in the tin filter group were acquired with a 140 kVp protocol, and the results were generally similar to those acquired with the 100 kVp protocol. The sample size of our study was limited (71 head CT scans), but it allowed us to observe the impact of tin filtration without any age, height, weight, or gender bias.

7 CONCLUSION

In conclusion, pediatric head CT performed at 100 or 140 kVp using tin filtration significantly reduced radiation dose compared to standard CT in craniosynostosis imaging, while providing similar image quality for the analysis of sutures.

8 REFERENCES BIBLIOGRAPHIQUES

1. Kotrikova B, Krempien R, Freier K, Mühling J. Diagnostic imaging in the management of craniosynostoses. Eur Radiol 2007;17(8):1968-78.

2. Liniger B. Opération assistée par endoscopie d'une craniosynostose. Paediatrica [Internet] 2022 [cité 2024 janv 17];33(1). Available from: https://www.paediatrieschweiz.ch/fr/operation-assistee-par-endoscopie-dune-craniosynostose/

3. Parikh CK. Parikh's text book of medical jurisprudence and toxicology: for classrooms and courtrooms, modern, illustrated. 3. ed. Bombay, India: Medical Publ; 1979.

4. Lipsett BJ, Reddy V, Steanson K. Anatomy, Head and Neck: Fontanelles [Internet]. In: StatPearls. Treasure Island (FL): StatPearls Publishing; 2023 [cité 2024 janv 17]. Available from: http://www.ncbi.nlm.nih.gov/books/NBK542197/

5. Zdilla MJ, Russell ML, Koons AW, Bliss KN, Mangus KR. Metopism: a Study of the Persistent Metopic Suture. J Craniofac Surg 2018;29(1):204-8.

6. Çakur B, Sumbullu MA, Durna NB. Aplasia and Agenesis of the Frontal Sinus in Turkish Individuals: A Retrospective Study Using Dental Volumetric Tomography. Int J Med Sci 2011;8(3):278-82.

7. Mitchell LA, Kitley CA, Armitage TL, Krasnokutsky MV, Rooks VJ. Normal Sagittal and Coronal Suture Widths by Using CT Imaging. Am J Neuroradiol 2011;32(10):1801-5.

8. Kumar AV. Fusion of Skull Vault Sutures in Relation to Age-A Cross Sectional Postmortem Study Done in 3rd, 4th & 5th Decades of Life. J Forensic Res [Internet] 2012 [cité 2024 janv 18];03(10). Available from: https://www.omicsonline.org/fusion-of-skull-vault-sutures-in-relation-to-age-a-cross-sectional-postmortem-study-done-in-3-4-5-decades-of-life-2157-7145.1000173.php?aid=10381

9. Sabini RC, Elkowitz DE. Significance of differences in patency among cranial sutures. J Am Osteopath Assoc 2006;106(10):600-4.

10. Madeline LA, Elster AD. Suture closure in the human chondrocranium: CT assessment. Radiology 1995;196(3):747-56.

11. Popich GA, Smith DW. Fontanels: Range of normal size. J Pediatr 1972;80(5):749-52.

12. Faix RG. Fontanelle size in black and white term newborn infants. J Pediatr 1982;100(2):304-6.

13. Duc G, Largo RH. Anterior fontanel: size and closure in term and preterm infants. Pediatrics 1986;78(5):904-8.

14. Esmaeili M, Esmaeili M, Ghane Sharbaf F, Bokharaie S. Fontanel Size from Birth to 24 Months of Age in Iranian Children. Iran J Child Neurol 2015;9(4):15-23.

15. Bennis Y, Wolber A, Vinchon M, Belkhou A, Duquennoy-Martinot V, Guerreschi P. Les craniosténoses non syndromiques. Ann Chir Plast Esthét 2016;61(5):389-407.

16. Greenwood J, Flodman P, Osann K, Boyadjiev SA, Kimonis V. Familial incidence and associated symptoms in a population of individuals with nonsyndromic craniosynostosis. Genet Med Off J Am Coll Med Genet 2014;16(4):302-10.

17. Sze RW, Parisi MT, Sidhu M, Paladin AM, Ngo AV, Seidel KD, et al. Ultrasound screening of the lambdoid suture in the child with posterior plagiocephaly. Pediatr Radiol 2003;33(9):630-6.

18. Cotten A. Imagerie musculosquelettique: pathologies locorégionales. 2e éd. Issy-les-Moulineaux: Elsevier-Masson; 2017.

19. Anderson PJ, Netherway DJ, Abbott A, David DJ. Intracranial volume measurement of metopic craniosynostosis. J Craniofac Surg 2004;15(6):1014-6; discussion 1017-1018.

20. Vinchon M, Pellerin P, Guerreschi P, Baroncini M, Dhellemmes P. Atypical scaphocephaly: a review. Childs Nerv Syst ChNS Off J Int Soc Pediatr Neurosurg 2012;28(9):1319-25.

21. Lajeunie E, Le Merrer M, Arnaud E, Marchac D, Renier D. Trigonocéphalie: formes isolées, associées et syndromiques. Étude génétique d'une série de 278 patients. Arch Pédiatrie 1998;5(8):873-9.

22. Renier D, Lajeunie E, Arnaud E, Marchac D.Craniosténoses. Encycl Méd Chir (Elsevier Masson SAS), Pédiatrie-Maladies infectieuses. 4-096-B-10, 2008,10p.Renier D, Lajeunie E, Arnaud E, Marchac D.

23. Magalon G, Chancholle AR. Chirurgie plastique de l'enfant: pathologie congénitale. Marseille: D.G.D.L.; 1987.

24. Di Rocco C, Paternoster G, Caldarelli M, Massimi L, Tamburrini G. Anterior plagiocephaly: epidemiology, clinical findings,diagnosis, and classification. A review. Childs Nerv Syst 2012;28(9):1413-22.

25. Greenberg MF, Pollard ZF. Ocular plagiocephaly: ocular torticollis with skull and facial asymmetry 1 1The authors acknowledge no financial interest in the subjects of the paper. Ophthalmology 2000;107(1):173-8.

26. Da Costa AC, Anderson VA, Holmes AD, Lo P, Wray AC, Chong DK, et al. Longitudinal study of the neurodevelopmental characteristics of treated and untreated nonsyndromic craniosynostosis in infancy. Childs Nerv Syst 2013;29(6):985-95.

27. Tréguier C, Chapuis M, Branger B, Grellier A, Chouklati K, Bruneau B, et al. Luxation congénitale de hanche chez l'enfant. J Radiol 2011;92(6):481-93.

28. Le Merrer M. Craniosynostosis. Orphanet 2004.

29. Persing JA. MOC-PS(SM) CME article: management considerations in the treatment of craniosynostosis. Plast Reconstr Surg 2008;121(4 Suppl.):1—11.

30. Genin G. Anomalies osseuses constitutionnelles: démarche pluridisciplinaire obstétricale, pédiatrique, génétique, radiologique, chirurgicale et psychologique. Montpellier: Sauramps médical; 2008.

31. Connolly JP, Gruss J, Seto ML, Whelan MF, Ellenbogen R, Weiss A, et al. Progressive Postnatal Craniosynostosis and Increased Intracranial Pressure: Plast Reconstr Surg 2004;113(5):1313-23.

32. Renier D, Cinalli G, Lajeunie E, Arnaud E, Marchac D. L'oxycéphalie, une craniosténose sévère. À propos d'une série de 129 cas. Arch Pédiatrie 1997;4(8):722-9.

33. Tamburrini G, Caldarelli M, Massimi L, Gasparini G, Pelo S, Di Rocco C. Complex craniosynostoses: a review of the prominent clinical features and the related management strategies. Childs Nerv Syst ChNS Off J Int Soc Pediatr Neurosurg 2012;28(9):1511-23.

34. Cohen MM. Perspectives on craniosynostosis: sutural biology, some well-known syndromes, and some unusual syndromes. J Craniofac Surg 2009;20 Suppl 1:646-51.

35. Messerer M, Niederhauser C, Harel E. Craniosténoses : malformations congénitales avec un traitement chirurgical en constante évolution. Paediatrica [Internet] 2023 [cité 2024 janv 22];34(4). Available from: https://www.paediatrieschweiz.ch/fr/craniostenoses-malformations-congenitales/

36. Twigg SRF, Wilkie AOM. A Genetic-Pathophysiological Framework for Craniosynostosis. Am J Hum Genet 2015;97(3):359-77.

37. Lee E, Le T, Zhu Y, Elakis G, Turner A, Lo W, et al. A craniosynostosis massively parallel sequencing panel study in 309 Australian and New Zealand patients: findings and recommendations. Genet Med Off J Am Coll Med Genet 2018;20(9):1061-8.

38. Belludi A, Belludi S, Bhardwaj A, Dilliwal S. Crouzon syndrome--A case report. Gen Dent 2012;60(3):e162-165.

39. Jalal H, Enneddam H, Aniba K, Laghmari M, Najib J, Ait Ben Ali S, et al. Imagerie des craniosténoses. Feuill Radiol 2013;53(5):259-66.

40. Mandera M. Secondary Craniosynostoses [Internet]. In: Di Rocco C, Pang D, Rutka JT, éditeurs. Textbook of Pediatric Neurosurgery. Cham: Springer International Publishing; 2017 [cité 2024 janv 22]. page 1-11.Available from: http://link.springer.com/10.1007/978-3-319-31512-6_64-1

41. Currarino G. Sagittal synostosis in X-linked hypophosphatemic rickets and related diseases. Pediatr Radiol 2007;37(8):805-12.

42. Vega RA, Opalak C, Harshbarger RJ, Fearon JA, Ritter AM, Collins JJ, et al. Hypophosphatemic rickets and craniosynostosis: a multicenter case series. J Neurosurg Pediatr 2016;17(6):694-700.

43. Faulhauer K, Schmitz P. Overdrainage phenomena in shunt treated hydrocephalus. Acta Neurochir (Wien) 1978;45(1-2):89-101.

44. Nilsson D, Svensson J, Korkmaz BA, Nelvig H, Tisell M. Decreased head circumference in shunt-treated compared with healthy children. J Neurosurg Pediatr 2013;12(5):483-90.

45. Tartaro A, Larici AR, Antonucci D, Merlino B, Colosimo C, Bonomo L. [Optimization and diagnostic accuracy of computerized tomography with tridimensional spiral technique in the study of craniostenosis]. Radiol Med (Torino) 1998;96(1-2):10-7.

46. Panchal J, Uttchin V. Management of craniosynostosis. Plast Reconstr Surg 2003;111(6):2032-48; quiz 2049.

47. Noetzel MJ, Marsh JL, Palkes H, Gado M. Hydrocephalus and mental retardation in craniosynostosis. J Pediatr 1985;107(6):885-92.

48. Larsen PD, Osborn AG. Computed tomographic evaluation of corpus callosum agenesis and associated malformations. J Comput Tomogr 1982;6(3):225-30.

49. Jaffurs D, Denny A. Diagnostic Pediatric Computed Tomographic Scans of the Head: Actual Dosage versus Estimated Risk: Plast Reconstr Surg 2009;124(4):1254-60.

50. Arnaud E, Marchac D, Renier D. [Craniosynostosis and faciocraniosynostosis]. Ann Chir Plast Esthet 1997;42(5):443-80.

51. Johnson D, Wilkie AOM. Craniosynostosis. Eur J Hum Genet EJHG 2011;19(4):369-76.

52. Regelsberger J, Delling G, Helmke K, Tsokos M, Kammler G, Kränzlein H, et al. Ultrasound in the Diagnosis of Craniosynostosis: J Craniofac Surg 2006;17(4):623-5.

53. Soboleski D, McCloskey D, Mussari B, Sauerbrei E, Clarke M, Fletcher A. Sonography of normal cranial sutures. AJR Am J Roentgenol 1997;168(3):819-21.

54. Pogliani L, Zuccotti GV, Furlanetto M, Giudici V, Erbetta A, Chiapparini L, et al. Cranial ultrasound is a reliable first step imaging in children with suspected craniosynostosis. Childs Nerv Syst ChNS Off J Int Soc Pediatr Neurosurg 2017;33(9):1545-52.

55. Linz C, Collmann H, Meyer-Marcotty P, Böhm H, Krauss J, Müller-Richter UD, et al. Occipital plagiocephaly: unilateral lambdoid synostosis versus positional plagiocephaly. Arch Dis Child 2015;100(2):152-7.

56. Proctor MR, Meara JG. A review of the management of single-suture craniosynostosis, past, present, and future. J Neurosurg Pediatr 2019;24(6):622-31.

57. Goyal A, Lu VM, Yolcu YU, Elminawy M, Daniels DJ. Endoscopic versus open approach in craniosynostosis repair: a systematic review and meta-analysis of

perioperative outcomes. Childs Nerv Syst ChNS Off J Int Soc Pediatr Neurosurg 2018;34(9):1627-37.

58. Murad GJA, Clayman M, Seagle MB, White S, Perkins LA, Pincus DW. Endoscopic-assisted repair of craniosynostosis. Neurosurg Focus 2005;19(6):E6.

59. Delye HHK, Arts S, Borstlap WA, Blok LM, Driessen JJ, Meulstee JW, et al. Endoscopically assisted craniosynostosis surgery (EACS): The craniofacial team Nijmegen experience. J Cranio-Maxillo-fac Surg Off Publ Eur Assoc Cranio-Maxillo-fac Surg 2016;44(8):1029-36.

60. Jimenez DF, McGinity MJ, Barone CM. Endoscopy-assisted early correction of single-suture metopic craniosynostosis: a 19-year experience. J Neurosurg Pediatr 2018;23(1):61-74.

61. Rochlin DH, Sheckter CC, Lorenz HP, Khosla RK. Nationwide Perioperative Analysis of Endoscopic Versus Open Surgery for Craniosynostosis: Equal Access, Unequal Outcomes. J Craniofac Surg 2021;32(1):149-53.

62. Pressler MP, Hallac RR, Geisler EL, Seaward JR, Kane AA. Comparison of Head Shape Outcomes in Metopic Synostosis Using Limited Strip Craniectomy and Open Vault Reconstruction Techniques. Cleft Palate-Craniofacial J Off Publ Am Cleft Palate-Craniofacial Assoc 2021;58(6):669-77.

63. Etard C, Bernier MO, Aubert B. Exposition des enfants aux rayonnements ionisants liée aux actes diagnostiques en 2010 enFrance.Rapport IRSN-PRP-HOMN°2013-3.

64. Meulepas JM, Smets AMJB, Nievelstein RAJ, Gradowska P, Verbeke J, Holscher HC, et al. Trends and patterns of computed tomography scan use among children in The Netherlands: 1990-2012. Eur Radiol 2017;27(6):2426-33.

65. NCRP Report No. 184: Medical Radiation Exposure of Patients in the United States.

66. Mathews JD, Forsythe AV, Brady Z, Butler MW, Goergen SK, Byrnes GB, et al. Cancer risk in 680 000 people exposed to computed tomography scans in childhood or adolescence: data linkage study of 11 million Australians. BMJ 2013;346(may21 1):f2360-f2360.

67. Pearce MS, Salotti JA, Little MP, McHugh K, Lee C, Kim KP, et al. Radiation exposure from CT scans in childhood and subsequent risk of leukaemia and brain tumours: a retrospective cohort study. Lancet Lond Engl 2012;380(9840):499-505.

68. Ichimaru M, Ishimaru T, Belsky JL. Incidence of Leukemia in Atomic Bomb Survivors Belonging to a Fixed Cohort in Hiroshima and Nagasaki, 1950-71 Radiation dose, years after exposure, age at exposure, and type of leukemia. J Radiat Res (Tokyo) 1978;19(3):262-82.

69. Hauptmann M, Byrnes G, Cardis E, Bernier MO, Blettner M, Dabin J, et al. Brain cancer after radiation exposure from CT examinations of children and young adults: results from the EPI-CT cohort study. Lancet Oncol 2023;24(1):45-53.

70. Munro L, Ostensen H, Ingolfsdottir G. Basics of radiation protection for everyday use: how to achieve ALARA : working tips and guidelines. Geneva: Diagnostic Imaging and Laboratory Technology, Essential Health Technologies, Health Technology and Pharmaceuticals, World Health Organization; 2004.

71. Fauber TL. Radiographic imaging and exposure. Fifth edition. St. Louis, Mo.: Elsevier; 2017.

72. Greffier J, Pereira F, Hamard A, Addala T, Beregi JP, Frandon J. Effect of tin filter-based spectral shaping CT on image quality and radiation dose for routine use on ultralow-dose CT protocols: A phantom study. Diagn Interv Imaging 2020;101(6):373-81.

73. Rehan S, Kutschera P, Paul E, Lau T, Lau KK. High-pitched tin-filtered CT pulmonary angiography in radiation dose reduction for pulmonary embolism investigations in young females. Emerg Radiol 2023;30(4):425-33.

74. Vivier S, Deken V, Arous Y, Faivre JB, Duhamel A, Deschildre A, et al. Pediatric chest computed tomography at 100 kVp with tin filtration: comparison of image quality with 70-kVp imaging at comparable radiation dose. Pediatr Radiol 2020;50(2):188-98.

75. Agostini A, Mari A, Lanza C, Schicchi N, Borgheresi A, Maggi S, et al. Trends in radiation dose and image quality for pediatric patients with a multidetector CT and a third-generation dual-source dual-energy CT. Radiol Med (Torino) 2019;124(8):745-52.

76. Bodelle B, Fischbach C, Booz C, Yel I, Frellesen C, Kaup M, et al. Single-energy pediatric chest computed tomography with spectral filtration at 100 kVp: effects on radiation parameters and image quality. Pediatr Radiol 2017;47(7):831-7.

77. Weis M, Henzler T, Nance JW, Haubenreisser H, Meyer M, Sudarski S, et al. Radiation Dose Comparison Between 70 kVp and 100 kVp With Spectral Beam Shaping for Non–Contrast-Enhanced Pediatric Chest Computed Tomography: A Prospective Randomized Controlled Study. Invest Radiol 2017;52(3):155-62.

78. Siegel MJ, Raptis D, Bhalla S, Ramirez-Giraldo JC. Comparison of 100-Kilovoltage Tin Filtration With Advanced Modeled Iterative Reconstruction Protocol to an Automated Kilovoltage Selection With Filtered Back Projection Protocol on Radiation Dose and Image Quality in Pediatric Noncontrast-Enhanced Chest Computed Tomography. J Comput Assist Tomogr 2022;46(1):64-70.

79. Gordon L, Nowik P, Mobini Kesheh S, Lidegran M, Diaz S. Diagnosis of foreign body aspiration with ultralow-dose CT using a tin filter: a comparison study. Emerg Radiol 2020;27(4):399-404.

80. Liu W, Liu J, Xue H, Sui X, Song W, Xu K, et al. Feasibility of Pediatric Chest CT Using Spectral Filtration on Third-generation Dual-source CT. Zhongguo Yi Xue Ke Xue Yuan Xue Bao 2017;39(1):21-7.

81. Stern C, Wanivenhaus F, Rosskopf AB, Farshad M, Sutter R. Superior metal artifact reduction of tin-filtered low-dose CT in imaging of lumbar spinal instrumentation compared to conventional computed tomography. Skeletal Radiol [Internet] 2023 [cité 2023 oct 22];Available from: https://link.springer.com/10.1007/s00256-023-04467-5

82. Suntharalingam S, Mikat C, Wetter A, Guberina N, Salem A, Heil P, et al. Whole-body ultra-low dose CT using spectral shaping for detection of osteolytic lesion in multiple myeloma. Eur Radiol 2018;28(6):2273-80.

83. Lee SM, Choo HJ, Lee SJ, Kim SK, Lee IS, Kim DW, et al. Cervical Spine CT Using Spectral Shaping: Can It Be a Solution to Overcome Artifacts in the Lower Cervical Spinal Region? Korean J Radiol 2019;20(3):469.

84. Zhang GMY, Shi B, Sun H, Xue HD, Wang Y, Liang JX, et al. High-pitch low-dose abdominopelvic CT with tin-filtration technique for detecting urinary stones. Abdom Radiol 2017;42(8):2127-34.

85. Dewes P, Frellesen C, Scholtz JE, Fischer S, Vogl TJ, Bauer RW, et al. Low-dose abdominal computed tomography for detection of urinary stone disease − Impact of additional spectral shaping of the X-ray beam on image quality and dose parameters. Eur J Radiol 2016;85(6):1058-62.

86. Nagy E, Tschauner S, Schramek C, Sorantin E. Paediatric CT made easy. Pediatr Radiol 2023;53(4):581-8.

87. Saltybaeva N, Krauss A, Alkadhi H. Technical Note: Radiation dose reduction from computed tomography localizer radiographs using a tin spectral shaping filter. Med Phys 2019;46(2):544-9.

88. Takemitsu M, Takegami K, Kudomi S, Kawanami K. Patient dose reduction for a localizer radiograph with an additional tin filter in chest-abdomen-pelvis, spine, and head computed tomography examinations. Radiol Phys Technol 2023;16(2):160-7.

89. Tesche C, De Cecco CN, Schoepf UJ, Duguay TM, Albrecht MH, De Santis D, et al. CT coronary calcium scoring with tin filtration using iterative beam-hardening calcium correction reconstruction. Eur J Radiol 2017;91:29-34.

90. Kimura K, Fujioka T, Mori M, Adachi T, Hiraishi T, Hada H, et al. Dose Reduction and Diagnostic Performance of Tin Filter–Based Spectral Shaping CT in Patients with Colorectal Cancer. Tomography 2022;8(2):1079-89.

91. Zhou W, Malave MN, Maloney JA, White C, Weinman JP, Huo D, et al. Radiation dose reduction using spectral shaping in pediatric non-contrast sinus CT. Pediatr Radiol 2023;53(10):2069-78.

92. Novoa Ferro M, Santos Armentia E, Silva Priegue N, Jurado Basildo C, Sepúlveda Villegas CA, Sánchez-Gracián CD. La tomografía computarizada de peñascos con dosis ultrabaja, utilizando filtro de estaño, detectores de alta resolución y reconstrucción iterativa, permite una adecuada valoración de las estructuras del peñasco. Radiología 2022;64(3):206-13.

93. Schweitzer T, Böhm H, Meyer-Marcotty P, Collmann H, Ernestus RI, Krauß J. Avoiding CT scans in children with single-suture craniosynostosis. Childs Nerv Syst 2012;28(7):1077-82.

94. Foucault A, Ancelet S, Dreuil S, Caër-Lorho S, Ducou Le Pointe H, Brisse H, et al. Childhood cancer risks estimates following CT scans: an update of the French CT cohort study. Eur Radiol 2022;32(8):5491-8.

95. Mettler FA, Mahesh M, Bhargavan-Chatfield M, Chambers CE, Elee JG, Frush DP, et al. Patient Exposure from Radiologic and Nuclear Medicine Procedures in the United States: Procedure Volume and Effective Dose for the Period 2006–2016. Radiology 2020;295(2):418-27.

96. Greenwood TJ, Lopez-Costa RI, Rhoades PD, Ramírez-Giraldo JC, Starr M, Street M, et al. CT Dose Optimization in Pediatric Radiology: A Multiyear Effort to Preserve the Benefits of Imaging While Reducing the Risks. RadioGraphics 2015;35(5):1539-54.

97. European guidelines on quality criteria for computed tomography. Luxembourg: Office for Official Publications of the European Communities; 1999.

98. Morel B, Bouëtté A, Lévy P, Antoni G, Chalard F, Blondiaux E, et al. Optimization of the pediatric head computed tomography scan image quality: Reducing dose with an automatic tube potential selection in infants. J Neuroradiol 2016;43(6):398-403.

Vu, le Directeur de Thèse

Signature

Vu, le Doyen

De la Faculté de Médecine de Tours

LAFFORT Tanguy

83 pages –8 tableaux –18 figures

Résumé :
Objectif – Une craniosténose est une anomalie malformative résultant de la fermeture prématurée d'une ou plusieurs sutures du crâne, pouvant avoir des conséquences graves, notamment cérébrales chez le nourrisson. Le scanner est l'examen de référence dans le bilan pré-chirurgical et de suivi post-opératoire, présentant des risques de pathologie radio-induite dans la population pédiatrique. Le but de cette étude est d'analyser la qualité des images de scanner cérébral pédiatrique avec et sans l'utilisation du filtre étain chez des enfants pris en charge pour une craniosténose.

Patients et méthodes – Il a été rétrospectivement analysé 71 examens de 64 enfants pris en charge pour suspicion de craniosténose ayant bénéficié d'une imagerie cérébrale sur un scanner (SOMATOM Definition Edge, Siemens Healthineers) avec un protocole standard 120 kVp (groupe 1, n=45) et un protocole optimisé avec filtre étain à 100 et 140 kVp (groupe 2, n=26). Les paramètres d'acquisition (CTDI, DLP) ont été recueilli. Un junior et un senior en radiologie pédiatrique ont évalué de manière aveugle et aléatoire la qualité d'image qualitative selon une échelle de Lickert à 4 points. L'analyse quantitative de la qualité image a été mesuré objectivement dans des régions d'intérêts sus et sous tentorielles.

Résultats –Le CTDI et le DLP étaient significativement diminués dans le groupe 2 avec le protocole 100-kVp et 140-kVp en comparaison avec le groupe 1 120-kVp (12.2 ± 20.8 mGy vs 17.6 ± 8.5 mGy et 84.6 ± 37.9 mGy.cm vs 267.6 ± 137.1 mGy.cm, respectivement $p < 0.05$ et $p< 0.001$ pour les deux). Le contraste ainsi que le bruit étaient respectivement augmentés et diminués dans le groupe 1 en comparaison au groupe 2. Les critères qualitatifs de qualité d'image ne montraient pas de différence significative dans l'étude des sutures ($p>0.05$) et une différence significative dans les autres critères parenchymateux étudiés (2,77 vs 1,65, $p<0.0001$).

Conclusion - L'utilisation d'une acquisition optimisée à 100 et 140 kVp avec filtration étain dans le bilan des craniosténoses permet une réduction significative de la dose d'exposition en comparaison avec une acquisition standard à 120 kVp en conservant une qualité d'image acceptable pour l'analyse des structures osseuses.

Mots clés :
Scanner cérébral – Scanner pédiatrique – Filtre à étain - Craniosténose – Dose d'exposition – Scanner low-dose - Radioprotection

Jury :

Président du Jury : Professeur Jean-Philippe COTTIER
Directeur de thèse : Professeur Baptiste MOREL
Membres du Jury : Docteur Nadine Travers
Docteur Loïc BOUILLEAU

Date de soutenance : 6 septembre 2024