Année 2022/2023 N°

Thèse

Pour le

DOCTORAT EN MEDECINE

Diplôme d'État

Par

Aurélien CALLAUD

Né(e) le 27/03/1997 à Paris 15ème (75015)

TITRE

Exploration des hyperparathyroïdies en TEP à la ^{18}F-Choline : une acquisition personnalisée peut-elle améliorer la prise en charge des patients ?

Présentée et soutenue publiquement le 12 octobre 2023 devant un jury composé de :

Présidente du Jury :
Professeure Maria João SANTIAGO RIBEIRO, Biophysique et Médecine Nucléaire, Faculté de Médecine – Tours

Membres du Jury :
Professeur Frédéric PATAT,* Biophysique et Médecine Nucléaire*, Faculté de Médecine – Tours
Docteur Yann VENEL, Médecine nucléaire et biophysique, PH, CHU – Tours
Docteur Matthieu BAILLY, Médecine nucléaire et biophysique, PH, CHU – Orléans
Docteur Gilles METRARD, Médecine nucléaire et biophysique, PH, CHU– Orleans

RESUME

L'hyperparathyroïdie est le troisième trouble endocrinien le plus fréquent et la cause la plus fréquente d'hypercalcémie en ambulatoire. Ses étiologies comprennent l'adénome parathyroïdien, les adénomes multiples ou l'hyperplasie des glandes parathyroïdes constituant des maladies multiglandulaires et, exceptionnellement, le carcinome parathyroïdien. Le traitement étiologique est chirurgical avec différentes approches et techniques selon qu'il s'agisse d'une pathologie uni- ou multiglandulaire. L'imagerie pré-thérapeutique joue alors un rôle fondamental chez ces patients et la société européenne de médecine nucléaire recommande la réalisation d'une échographie cervicale avec scintigraphie des glandes parathyroïdes. Plus récemment, l'intérêt de la TEP à la ^{18}F-Fluorocholine (TEP FCH) dans cette indication a été mise en évidence. Elle est considérée au moins comme une option de deuxième ligne avec des performances supérieures à celles de la scintigraphie. Il n'existe cependant pas de consensus sur le protocole d'acquisition TEP FCH. De multiples protocoles ont été proposés avec une grande variabilité des pratiques entre les centres. L'objectif de ce travail de thèse a été d'évaluer les performances de protocoles d'acquisition précoce seul, précoce-tardif et hybride avec une acquisition précoce complétée par une acquisition tardive en cas de résultat douteux sur la première série. Cent vingt-six patients ont bénéficié d'une TEP FCH avec acquisition précoce et tardive systématique permettant d'identifier 156 foyers dont 72 ont été explorés chirurgicalement avec analyse histologique. En analyse par patient, 115/128 patients ont bénéficié d'un résultat identique entre les acquisitions précoce et précoce-tardive (91,3 %, Kappa = 0,860). Si une acquisition tardive était réalisée uniquement pour les résultats douteux lors de la première série, 124/126 patients bénéficiaient du même diagnostic (98,4 %, Kappa = 0,974). En analyse par lésion avec preuve histologique, la sensibilité était supérieure à 96,5 % et la valeur prédictive positive était supérieure à 94 % pour l'ensemble des protocoles évalués. En conclusion, un protocole avec une acquisition précoce systématique et une acquisition tardive facultative, réservée aux cas litigieux, peut constituer une alternative intéressante permettant de réduire le temps d'examen à moins de 20 minutes pour plus de 85% des patients sans impacter les performances de l'examen.

Exploration of Hyperparathyroidism with ^{18}F-Choline PET: Can a Customized Acquisition Improve Patient Management?

ABSTRACT

Optimal protocol for ^{18}F-Fluoro-Choline PET in hyperparathyroidism: Is late acquisition still needed?

Aurélien Callaud[1], Matthieu Bailly[1] MD-PhD, Gilles Metrard[1] MD

1.Nuclear Medicine Department, CHU ORLEANS, Orleans, France

Hyperparathyroidism is the third most common endocrine disorder, and the most frequent cause of outpatient hypercalcemia. Its etiologies include parathyroid adenoma, multiple adenomas, or parathyroid gland hyperplasia, constituting multi-glandular diseases, and exceptionally, parathyroid carcinoma. The etiological treatment is surgical with different approaches and techniques, depending on whether it is a uni- or multi-glandular pathology. Pre-therapeutic imaging plays a fundamental role in these patients, and the European Society of Nuclear Medicine recommends performing a cervical ultrasound with parathyroid gland scintigraphy. More recently, the interest of 18F-Fluorocholine PET (FCH PET) in this indication has been highlighted, and it is considered at least as a second-line option with better performance than scintigraphy. However, there is no consensus on the FCH PET acquisition protocol. Multiple protocols have been proposed, with a wide variability in practices between centers. The aim of this thesis work was to evaluate the performance of early-only, dual-time and hybrid acquisition protocols, with early acquisition supplemented by late acquisition in case of doubtful results on the first series. One hundred twenty-six patients underwent FCH PET, with systematic early and late acquisition, allowing the identification of 156 lesions, of which 72 were surgically explored with histological analysis. In per-patient analysis 115/126 patients had identical results between early and dual-time acquisitions (91.3%, Kappa = 0.860). If late acquisition was performed only for doubtful results in the first series, 124/126 patients had the same diagnosis (98.4%, Kappa = 0.974). In per-lesion analysis, with histological evidence, sensitivity was greater than 96.5%, and positive predictive value was greater than 94% for all evaluated protocols. In conclusion, a protocol with systematic early acquisition and optional late acquisition for ambiguous cases can be an interesting alternative, reducing the examination time to less than 20 minutes for more than 85% of patients, without impacting examination performance.

MOTS-CLES

Glandes parathyroïdes, scintigraphie, échographie, TDM, IRM, TEP, ^{18}F-Fluorocholine, protocole, acquisition, précoce, tardif.

KEYWORDS

Parathyroid gland, scintigraphy, ultrasound, CT, MRI, PET, ^{18}F-Fluorocholine, protocol, acquisition, early, late.

LISTE DES ABREVIATIONS

PTH : Parathormone

P3 : Parathyroïde inférieure

P4 : Parathyroïde supérieure

ATI : Artère Thyroïdienne Inférieure

HP : Hyperparathyroïdie Primitive

CaSR : Calcium sensing receptor

VPP : Valeur Prédictive Positive

VPN : Valeur Prédictive Négative

TDM : tomodensitométrie

IRM : Imagerie par résonnance magnétique

TEP : Tomographie par émission de position

MRP : Médicaments radiopharmaceutiques

LISTE DES FIGURES

Figure 1 : position anatomique classique des glandes parathyroïdes dans la région cervicale profonde (NETTER, Atlas d'anatomie humaine, 7eme édition, Elsevier-Masson). 23
Figure 2 : Fréquence de localisation des glandes parathyroïdes à la face postérieure de la thyroïde (Données Pr B. Carnaille)..... 24
Figure 3 : Rapports anatomiques entre les parathyroïdes et les structures environnantes 25
Figure 4 : Poches branchiales et embryologie thyroïdienne et parathyroïdienne (Annales de Chirurgie Plastique Esthétique, Volume 61, Issue 5, Oct 2016), Pages 371-388) 27
Figure 5 : Histologie physiologique parathyroïdienne normale avec lobulations et capsule périphérique. Microscopie optique. Coloration Hématoxyline Eosine Safran (HES). (https://webpath.med.utah.edu/, Pathology images and text for medical education – WebPath)..... 31
Figure 6 : Distinction histologique entre cellules principales et cellules oxyphiles Microscopie optique. Coloration HES. (https://webpath.med.utah.edu/, Pathology images and text for medical education – WebPath)..... 32
Figure 8 : Histologie typique adénome parathyroïdien avec rim périphérique de tissu sain, et une prédominance de cellules parathyroïdiennes sans lobulations. Microscopie optique. Coloration HES (3). (https://webpath.med.utah.edu/, Pathology images and text for medical education – WebPath). 34
Figure 9 : Histologie d'une parathyroïde hyperplasique, avec une densité cellulaire augmentée de manière homogène dans toute la glande, sans rim de parenchyme sain. Microscopie optique. Coloration HES. (https://webpath.med.utah.edu/, Pathology images and text for medical education – WebPath)..... 35
Figure 10 : Histologie d'un carcinome parathyroïdien, avec une densité cellulaire abondante, présence de mitoses atypiques et perte d'architecture glandulaire. Microscopie optique. Coloration HES [13]. 36
Figure 11 : Mécanismes d'actions de la parathormone sur l'homéostasie calcique (CEEDMM – Aout 2022, collège de la société française d'endocrinologie). 38
Figure 12 : Électrocardiogramme d'hypercalcémie maligne, retrouvant un segment QT normal court, avec des ondes T aplaties voir négatives (Source : CEEDMM,2021) 40
Figure 13 : Images échographiques classique d'adénome parathyroïdien, en coupe longitudinale (A, C) transversale (B, D). Lésion hypoéchogène rétro-thyroïdienne avec hile, séparé par un liseré brillant de la thyroïde. (Hyperparathyroïdie primaire et acromégalie non syndromique : une association fortuite ou un syndrome de prédisposition incluant le cancer de la thyroïde ? Éléonore Fagot, https://dumas.ccsd.cnrs.fr/dumas-01758383/document)..... 46
Figure 14 : Images TDM de 4D-CT 3 phases montrant un adénome parathyroïdien (A & D : phase sans contraste ; B & E : phase « artérielle » ou précoce ; C & F : phase tardive ou veineuse) [44]. 48
Figure 15 : Images IRM 3 Tesla axiales pondérées T2 en phase (A), avec eau uniquement (B) et hors phase (C) démontrent un adénome parathyroïdien ovale située en arrière de la glande thyroïde droite. La lésion présente un fort rehaussement au temps artériel (D) [48]. 50
Figure 16 : Scintigraphie au ^{99m}Tc-sestamibi dite « double-temps », avec acquisition TEMP/TDM (A) mettant en évidence un adénome parathyroïdien. MIP au temps précoce (B) et tardif (B) [55]. 53
Figure 17 : Scintigraphie de soustraction dite « double-isotope », avec acquisition simultanée des images ^{99m}Tc-Sestamibi et ^{123}Iode, avec mise en évidence d'un adénome parathyroïdien postérieur au tiers moyen du lobe thyroïdien gauche [56]. 55

Figure 18 : TEP à la 18F-Fluorocholine avec MIP, CT, TEP (A, B, C et D respectivement) montrant un adénome parathyroïdien typique avec pédicule vasculaire. 58

UNIVERSITE DE TOURS
FACULTE DE MEDECINE DE TOURS

DOYEN
Pr Patrice DIOT

VICE-DOYEN
Pr Henri MARRET

ASSESSEURS
Pr Denis ANGOULVANT, Pédagogie
Pr Mathias BUCHLER, Relations internationales
Pr Theodora BEJAN-ANGOULVANT, Moyens - relations avec l'Université
Pr Clarisse DIBAO-DINA, Médecine générale
Pr François MAILLOT, Formation Médicale Continue
Pr Patrick VOURC'H, Recherche

RESPONSABLE ADMINISTRATIVE
Mme Carole ACCOLAS

****

DOYENS HONORAIRES
Pr Emile ARON (†) – 1962-1966
Directeur de l'Ecole de Médecine - 1947-1962
Pr Georges DESBUQUOIS (†) - 1966-1972
Pr André GOUAZE (†) - 1972-1994
Pr Jean-Claude ROLLAND – 1994-2004
Pr Dominique PERROTIN – 2004-2014

PROFESSEURS EMERITES
Pr Daniel ALISON
Pr Gilles BODY
Pr Philippe COLOMBAT
Pr Etienne DANQUECHIN-DORVAL
Pr Luc FAVARD
Pr Bernard FOUQUET
Pr Yves GRUEL
Pr Gérard LORETTE
Pr Loïc VAILLANT

PROFESSEURS HONORAIRES
P. ANTHONIOZ – P. ARBEILLE – A. AUDURIER – A. AUTRET – C. BARTHELEMY – J.L. BAULIEU – C. BERGER – JC. BESNARD – P. BEUTTER – C. BONNARD – P. BONNET – P. BOUGNOUX – P. BURDIN – L. CASTELLANI – J. CHANDENIER – A. CHANTEPIE – B. CHARBONNIER – P. CHOUTET – T. CONSTANS – C. COUET – L. DE LA LANDE DE CALAN – P. DUMONT – J.P. FAUCHIER – F. FETISSOF – J. FUSCIARDI – P. GAILLARD – G. GINIES – D. GOGA – A. GOUDEAU – J.L. GUILMOT – O. HAILLOT – N. HUTEN – M. JAN – J.P. LAMAGNERE – F. LAMISSE – Y. LANSON – O. LE FLOCH – Y. LEBRANCHU – E. LECA – P. LECOMTE – AM. LEHR-DRYLEWICZ – E. LEMARIE – G. LEROY – M. MARCHAND – C. MAURAGE – C. MERCIER – J. MOLINE – C. MORAINE – J.P. MUH – J. MURAT – H. NIVET – D. PERROTIN – L. POURCELOT – R. QUENTIN – P. RAYNAUD – D. RICHARD-LENOBLE – A. ROBIER – J.C. ROLLAND – P. ROSSET – D. ROYERE - A. SAINDELLE – E. SALIBA – J.J. SANTINI – D. SAUVAGE – D. SIRINELLI – J. WEILL

PROFESSEURS DES UNIVERSITES - PRATICIENS HOSPITALIERS

ANDRES Christian.....Biochimie et biologie moléculaire
ANGOULVANT Denis .....Cardiologie
APETOH Lionel .....Immunologie
AUPART Michel.....Chirurgie thoracique et cardiovasculaire
BABUTY Dominique .....Cardiologie
BACLE Guillaume.....Chirurgie orthopédique et traumatologique
BAKHOS David .....Oto-rhino-laryngologie
BALLON Nicolas .....Psychiatrie ; addictologie
BARBIER François.....Médecine intensive et réanimation
BARILLOT Isabelle .....Cancérologie ; radiothérapie
BARON Christophe .....Immunologie
BEJAN-ANGOULVANT Théodora .....Pharmacologie clinique
BERHOUET Julien .....Chirurgie orthopédique et traumatologique
BERNARD Anne .....Cardiologie
BERNARD Louis .....Maladies infectieuses et maladies tropicales
BLANCHARD-LAUMONNIER Emmanuelle ....Biologie cellulaire
BLASCO Hélène.....Biochimie et biologie moléculaire
BONNET-BRILHAULT Frédérique .....Physiologie
BOURGUIGNON Thierry .....Chirurgie thoracique et cardiovasculaire
BRILHAULT Jean.....Chirurgie orthopédique et traumatologique
BRUNEREAU Laurent .....Radiologie et imagerie médicale
BRUYERE Franck.....Urologie
BUCHLER Matthias.....Néphrologie
CAILLE Agnès .....Biostat., informatique médical et technologies de communication
CALAIS Gilles.....Cancérologie, radiothérapie
CAMUS Vincent .....Psychiatrie d'adultes
CORCIA Philippe.....Neurologie
COTTIER Jean-Philippe .....Radiologie et imagerie médicale
DEQUIN Pierre-François.....Thérapeutique
DESMIDT Thomas .....Psychiatrie
DESOUBEAUX Guillaume.....Parasitologie et mycologie
DESTRIEUX Christophe .....Anatomie
DI GUISTO Caroline .....Gynécologie obstétrique
DIOT Patrice.....Pneumologie
DU BOUEXIC de PINIEUX Gonzague .....Anatomie & cytologie pathologiques
DUCLUZEAU Pierre-Henri .....Endocrinologie, diabétologie, et nutrition
EHRMANN Stephan .....Médecine intensive – réanimation
EL HAGE Wissam.....Psychiatrie adultes
ELKRIEF Laure.....Hépatologie – gastroentérologie
ESPITALIER Fabien.....Anesthésiologie et réanimation, médecine d'urgence
FAUCHIER Laurent .....Cardiologie
FOUGERE Bertrand .....Gériatrie
FRANCOIS Patrick.....Neurochirurgie
FROMONT-HANKARD Gaëlle .....Anatomie & cytologie pathologiques
GATAULT Philippe.....Néphrologie
GAUDY-GRAFFIN Catherine.....Bactériologie-virologie, hygiène hospitalière
GOUPILLE Philippe .....Rhumatologie
GUERIF Fabrice .....Biologie et médecine du développement et de la reproduction
GUILLON Antoine.....Médecine intensive – réanimation
GUILLON-GRAMMATICO Leslie.....Epidémiologie, économie de la santé et prévention
GUYETANT Serge .....Anatomie et cytologie pathologiques
GYAN Emmanuel.....Hématologie, transfusion
HALIMI Jean-Michel.....Thérapeutique
HANKARD Régis.....Pédiatrie
HERAULT Olivier .....Hématologie, transfusion
HERBRETEAU Denis .....Radiologie et imagerie médicale
HOURIOUX Christophe.....Biologie cellulaire
IVANES Fabrice .....Physiologie
LABARTHE François .....Pédiatrie
LAFFON Marc .....Anesthésiologie et réanimation chirurgicale, médecine d'urgence
LARDY Hubert.....Chirurgie infantile
LARIBI Saïd.....Médecine d'urgence
LARTIGUE Marie-Frédérique .....Bactériologie-virologie
LAURE Boris.....Chirurgie maxillo-faciale et stomatologie
LECOMTE Thierry.....Gastroentérologie, hépatologie

LEGRAS Antoine.....Chirurgie thoracique
LESCANNE Emmanuel.....Oto-rhino-laryngologie
LEVESQUE Éric.....Anesthésiologie et réanimation chirurgicale, médecine d'urgence
LINASSIER Claude .....Cancérologie, radiothérapie
MACHET Laurent .....Dermato-vénéréologie
MAILLOT François .....Médecine interne
MARCHAND-ADAM Sylvain .....Pneumologie
MARRET Henri .....Gynécologie-obstétrique
MARUANI Annabel .....Dermatologie-vénéréologie
MEREGHETTI Laurent .....Bactériologie-virologie ; hygiène hospitalière
MITANCHEZ Delphine .....Pédiatrie
MOREL Baptiste .....Radiologie pédiatrique
MORINIERE Sylvain.....Oto-rhino-laryngologie
MOUSSATA Driffa .....Gastro-entérologie
MULLEMAN Denis.....Rhumatologie
ODENT Thierry.....Chirurgie infantile
OUAISSI Mehdi .....Chirurgie digestive
OULDAMER Lobna .....Gynécologie-obstétrique
PAINTAUD Gilles .....Pharmacologie fondamentale, pharmacologie clinique
PATAT Frédéric .....Biophysique et médecine nucléaire
PERROTIN Franck .....Gynécologie-obstétrique
PISELLA Pierre-Jean.....Ophtalmologie
PLANTIER Laurent .....Physiologie
REMERAND Francis .....Anesthésiologie et réanimation, médecine d'urgence
ROINGEARD Philippe.....Biologie cellulaire
RUSCH Emmanuel.....Epidémiologie, économie de la santé et prévention
SAINT-MARTIN Pauline.....Médecine légale et droit de la santé
SALAME Ephrem.....Chirurgie digestive
SAMIMI Mahtab .....Dermatologie-vénéréologie
SANTIAGO-RIBEIRO Maria .....Biophysique et médecine nucléaire
SAUTENET-BIGOT Bénédicte .....Thérapeutique
THOMAS-CASTELNAU Pierre .....Pédiatrie
TOUTAIN Annick.....Génétique
VELUT Stéphane.....Anatomie
VOURC'H Patrick.....Biochimie et biologie moléculaire
WATIER Hervé .....Immunologie
ZEMMOURA Ilyess .....Neurochirurgie

PROFESSEUR DES UNIVERSITES DE MEDECINE GENERALE

DIBAO-DINA Clarisse
LEBEAU Jean-Pierre

PROFESSEURS ASSOCIES

MALLET Donatien .....Soins palliatifs

PROFESSEUR CERTIFIE DU 2ND DEGRE

MC CARTHY Catherine.....Anglais

MAITRES DE CONFERENCES DES UNIVERSITES - PRATICIENS HOSPITALIERS

AUDEMARD-VERGER Alexandra.....Médecine interne
BISSON Arnaud.....Cardiologie (CHRO)
BRUNAULT Paul.....Psychiatrie d'adultes, addictologie
CARVAJAL-ALLEGRIA Guillermo.....Rhumatologie (au 01/10/2021)
CLEMENTY Nicolas.....Cardiologie
DOMELIER Anne-Sophie.....Bactériologie-virologie, hygiène hospitalière
DUFOUR Diane.....Biophysique et médecine nucléaire
FOUQUET-BERGEMER Anne-Marie.....Anatomie et cytologie pathologiques
GARGOT Thomas.....Pédopsychiatrie
GOUILLEUX Valérie.....Immunologie
HOARAU Cyrille.....Immunologie
KERVARREC Thibault.....Anatomie et cytologie pathologiques
LE GUELLEC Chantal.....Pharmacologie fondamentale, pharmacologie clinique
LEDUCQ Sophie.....Dermatologie
LEFORT Bruno.....Pédiatrie
LEJEUNE Julien.....Hématologie, transfusion
LEMAIGNEN Adrien.....Maladies infectieuses
MACHET Marie-Christine.....Anatomie et cytologie pathologiques
MOUMNEH Thomas.....Médecine d'urgence
PARE Arnaud.....Chirurgie maxillo-faciale et stomatologie
PIVER Éric.....Biochimie et biologie moléculaire
ROUMY Jérôme.....Biophysique et médecine nucléaire
STANDLEY-MIQUELESTORENA Elodie.....Anatomie et cytologie pathologiques
STEFIC Karl.....Bactériologie
TERNANT David.....Pharmacologie fondamentale, pharmacologie clinique
VAYNE Caroline.....Hématologie, transfusion
VUILLAUME-WINTER Marie-Laure.....Génétique

MAITRES DE CONFERENCES DES UNIVERSITES

AGUILLON-HERNANDEZ Nadia.....Neurosciences
NICOGLOU Antonine.....Philosophie – histoire des sciences et des techniques
PATIENT Romuald.....Biologie cellulaire
RENOUX-JACQUET Cécile.....Médecine Générale

MAITRES DE CONFERENCES ASSOCIES

AUMARECHAL Alain.....Médecine Générale
BARBEAU Ludivine.....Médecine Générale
CHAMANT Christelle.....Médecine Générale
ETTORI Isabelle.....Médecine Générale
MOLINA Valérie.....Médecine Générale
PAUTRAT Maxime.....Médecine Générale
PHILIPPE Laurence.....Médecine Générale
RUIZ Christophe.....Médecine Générale
SAMKO Boris.....Médecine Générale

CHERCHEURS INSERM - CNRS - INRAE

BECKER Jérôme.....Chargé de Recherche Inserm – UMR Inserm 1253
BOUAKAZ Ayache .....Directeur de Recherche Inserm – UMR Inserm 1253
BOUTIN Hervé.....Directeur de Recherche Inserm – UMR Inserm 1253
BRIARD Benoit.....Chargé de Recherche Inserm – UMR Inserm 1100
CHALON Sylvie .....Directrice de Recherche Inserm – UMR Inserm 1253
DE ROCQUIGNY Hugues .....Chargé de Recherche Inserm – UMR Inserm 1259
ESCOFFRE Jean-Michel.....Chargé de Recherche Inserm – UMR Inserm 1253
GILOT Philippe.....Chargé de Recherche Inrae – UMR Inrae 1282
GOMOT Marie.....Chargée de Recherche Inserm – UMR Inserm 1253
GOUILLEUX Fabrice .....Directeur de Recherche CNRS – EA 7501 - ERL CNRS 7001
GUEGUINOU Maxime.....Chargé de Recherche Inserm – UMR Inserm 1069
HEUZE-VOURCH Nathalie.....Directrice de Recherche Inserm – UMR Inserm 1100
KORKMAZ Brice.....Chargé de Recherche Inserm – UMR Inserm 1100
LATINUS Marianne.....Chargée de Recherche Inserm – UMR Inserm 1253
LAUMONNIER Frédéric .....Directeur de Recherche Inserm - UMR Inserm 1253
LE MERRER Julie .....Directrice de Recherche CNRS – UMR Inserm 1253
MAMMANO Fabrizio.....Directeur de Recherche Inserm – UMR Inserm 1259
MEUNIER Jean-Christophe .....Chargé de Recherche Inserm – UMR Inserm 1259
PAGET Christophe .....Directeur de Recherche Inserm – UMR Inserm 1100
RAOUL William .....Chargé de Recherche Inserm – UMR Inserm 1069
SECHER Thomas.....Chargé de Recherche Inserm – UMR Inserm 1100
SI TAHAR Mustapha .....Directeur de Recherche Inserm – UMR Inserm 1100
SUREAU Camille .....Directrice de Recherche émérite CNRS – UMR Inserm 1259
TANTI Arnaud .....Chargé de Recherche Inserm - UMR Inserm 1253
WARDAK Claire.....Chargée de Recherche Inserm – UMR Inserm 1253

CHARGES D'ENSEIGNEMENT

Pour l'éthique médicale
BIRMELE Béatrice.....Praticien Hospitalier

Pour la médecine manuelle et l'ostéopathie médicale
LAMANDE Marc .....Praticien Hospitalier

Pour l'orthophonie
BATAILLE Magalie.....Orthophoniste
CLOUTOUR Nathalie.....Orthophoniste
CORBINEAU Mathilde.....Orthophoniste
EL AKIKI Carole .....Orthophoniste
HARIVEL OUALLI Ingrid .....Orthophoniste
IMBERT Mélanie .....Orthophoniste
SIZARET Eva .....Orthophoniste

Pour l'orthoptie
BOULNOIS Sandrine.....Orthoptiste

SERMENT D'HIPPOCRATE

En présence des Maîtres de cette Faculté,

de mes chers condisciples
et selon la tradition d'Hippocrate,
je promets et je jure d'être fidèle aux lois de l'honneur et
de la probité dans l'exercice de la Médecine.

Je donnerai mes soins gratuits à l'indigent,
et n'exigerai jamais un salaire au-dessus de mon travail.

Admis dans l'intérieur des maisons, mes yeux
ne verront pas ce qui s'y passe, ma langue taira
les secrets qui me seront confiés et mon état ne servira
pas à corrompre les mœurs ni à favoriser le crime.

Respectueux et reconnaissant envers mes Maîtres, je
rendrai à leurs enfants l'instruction que j'ai reçue de
leurs pères.

Que les hommes m'accordent leur estime si je suis fidèle
à mes promesses. Que je sois couvert d'opprobre
et méprisé de mes confrères
si j'y manque.

REMERCIEMENTS :

A mes maitres

À ma professeure Maria João Santiago Ribeiro, pour m'avoir accompagné durant ces années d'apprentissage et pour les prochaines à venir, et pour me donner la possibilité de progresser peu à peu dans le monde de la recherche. Merci pour le temps que vous consacrez à la formation et au bien-être des internes, et bien entendu, merci d'avoir accepté de présider mon jury de thèse d'exercice en médecine.

Au professeur Frédéric Patat, merci pour le modèle que vous incarnez depuis plusieurs années pour de nombreux étudiants, merci de m'avoir donné la chance de rejoindre l'équipe du CIC-IT. J'ai pu y apporter une vision différente de la recherche et y tisser des liens que j'espère durables.

Au Docteur Matthieu Bailly, merci d'avoir accordé du crédit à ma motivation malgré mon manque d'expérience et d'ancienneté. Merci pour toutes les opportunités que tu m'as donné la chance de réaliser, ma première publication, mon premier congrès (et dans quelles conditions !). Ça a toujours été un plaisir de travailler avec toi, et j'espère que cela pourra continuer pendant longtemps. Merci aussi pour ton écoute et tes conseils, ils me sont précieux.

Au Docteur Gilles Metrard, un grand merci d'avoir accepté d'être mon directeur de thèse. C'était vraiment une belle expérience, et j'espère que ça l'a été pour toi aussi. Merci également d'avoir partagé mes premiers pas en recherche, et sûrement pas les derniers ensemble.

Au Docteur Yann Venel, merci pour ta vision optimiste sans limite. C'est toujours un véritable plaisir de travailler à tes côtés. Le temps que tu prends et l'empathie que tu as pour les patients sont exemplaires, et tu es un modèle à cet égard. La thérapie est l'une des voies futures de la médecine nucléaire, et je suis heureux de pouvoir l'apprendre avec toi.

Aux équipes avec lesquelles j'ai pu travailler

Au Docteur Benoit Erra, merci pour ta rigueur et ton pragmatisme, mais aussi pour ton humour que je découvre de plus en plus chaque jour !

Au Docteur Floriane Legot, merci pour votre profonde gentillesse et le temps que vous prenez pour aider toujours, que ce soient vos collègues ou les patients.

Au Docteur Maxime Courtehoux, merci pour vos enseignements, et surtout merci pour votre bonne humeur inconditionnelle.

Au Docteur Hélène Besse, merci de m'avoir accordé ta confiance pour mes premiers pas en thérapie. C'est quelque chose que je n'oublierai pas.

Au Docteur Frédérique Thibault, merci pour ta rigueur exemplaire. Tu es un modèle de travail, et travailler à tes côtés m'a été plus que bénéfique.

Au Docteur Sofiane Mouzoune, merci pour votre gentillesse omniprésente et pour les moments que l'on a pu partager.

Gilles le Rouzic, merci pour ta vision passionnée de la physique médicale, mais aussi pour ton humeur toujours blagueuse et tous les rires partagés.

Merci à l'équipe de Médecine Nucléaire Bretonneau, Trousseau, Orléans. Merci évidemment à Evelina, Angélique, Céline et Sylvie, pour nous soutenir toute la journée, mais surtout pour partager les soucis des patients avec nous. C'est aujourd'hui rare et précieux.

Merci à l'équipe du CIC-IT et aux équipes soignantes d'Oncologie médicale à Bretonneau et de Radiologie de Trousseau pour tout ce que j'ai pu apprendre à leurs côtés.

A ma famille

À mon Père, merci pour toutes tes leçons, pour m'avoir toujours aidé à garder les pieds sur terre et à réaliser ma chance. La plus grande valeur que tu as pu me transmettre est celle du travail, et j'espère aujourd'hui te montrer que j'en ai compris son importance.

À ma Mère, pour ton amour maternel inconditionnel, pour tout ce que tu as donné pour nous. Parfois sans doute, tu ne le vois pas, mais nous en sommes tellement conscients. Bientôt, tu pourras pleinement profiter de ton temps, et vous pourrez en prendre pour venir nous voir !

Merci à tous les deux pour tout. Je n'ai que trop peu de lignes pour l'écrire, mais vous m'avez accompagné pour quasiment tous mes premiers pas, et c'est grâce à vous que je suis là aujourd'hui.

À mes frères Christophe, Alexandre, Charles-Éric. Vous êtes tous des modèles d'épanouissement. Je suis fier d'être votre frère et fier, pour cela, de porter vos prénoms.

Aux Californiens, Christelle, Cordélia, Célina. Aux Londoniens plutôt siciliens désormais, Yvana, Pierre-Louis, Marco. Et à Élaine. Tout le monde dans la famille a su s'entourer de gens bienveillants, drôles et sincèrement gentils, que j'affectionne profondément.

À Nini, une pensée toute particulière pour toi, ma filleule. Je suis si heureux d'être ton parrain. J'espère qu'à l'avenir, je trouverai plus de moments à partager avec toi, et que je saurai te transmettre ces mots.

À Mamina, merci pour ta tendresse et ton affection. J'espère que tu es fier de ton petit-fils, qui prend peu à peu son envol.

À Nath, Jacques et Charlotte, merci d'avoir été présents depuis tout petit. Merci pour tous ces Noëls passés ensemble. Ce sont des souvenirs gravés dans ma mémoire.

À Tatie Marithé, pour toutes les choses que l'on a pu faire ensemble, pour ce fameux été de deuxième année. Maintenant que je suis plus loin, ces moments à Lumbres me manquent. Merci pour tout ce que tu as fait pour moi.

À Jean-Philippe, ou mon VTT, pour tous ces fous rires. C'est toujours un plaisir de passer du temps avec toi. Merci aussi à Astrid et Elisa d'avoir pu en partager certains avec nous.

À Tatie Francette et Tonton Pierrot, malgré la distance, vos pensées régulières me sont chères.

À ma belle-famille, Pierre, Annie, Nina, Nenad, Remi, Kemi, Loulou, Ilija, Goldie. Merci pour tous les bons moments partagés et à venir.

À toute ma famille.

À Papi, Mamie, Daddy.

A mes amis

A Marvin, j'espère que tu es fier de ce que je suis devenu.

A Camille, Laurène, Justine, Margaux, Matthieu, Corentin, Dorian, merci d'avoir grandi avec moi, pour toutes les premières expériences qu'on a pu passer ensemble, on aura quand même bien rigolé ! pour certains nos chemins se sont séparés, mais chaque souvenir me donne l'impression qu'il date d'hier.

A Stanislas et Thomas, cela fait un moment maintenant qu'on se connait, et garder contact avec vous m'est si naturel, c'est toujours un plaisir de pouvoir repasser du temps avec vous deux.

A Thibault, mon acolyte pendant de nombreuses années. Merci pour tous les souvenirs que l'on a pu avoir ensemble. J'espère que tu es heureux aujourd'hui, j'en suis persuadé.

A Faustin, Charles, Victor, Pierre, Max, Quentin, Louis. Pour nos glaçons au magnum, pour nos lundis réfléchis, pour mes années à Lille et tous les fous rire qu'on a pu avoir grâce à vous.

A Carla, Valentine, Tiphaine, Salma, Emilienne, d'avoir su nous supporter pendant toutes ces années lilloises. Carla, je suis tellement contente que tu aies pu continuer avec moi, même si tu as une fâcheuse tendance à trop rester à Paris à mon gout.

A Arthur et Eugénie, mes colocataires mais surtout mes amis. Mille merci de me supporter chaque jour, et d'aider Clara à le faire. Merci aussi de savoir apprécier mes plats étoilés à leur juste valeur.

A Nicolas, Lucie, pour les innombrables rires partagés, et surtout à Michel, maquignon. Une seule phrase me revient en tête : au fond du vin, se cache une âme…

A Sandra, serpent ou papillon, sûrement un peu des deux. Je serai toujours là pour t'aider à progresser dans ton travail, c'est important de transmettre son savoir. Par contre pour ton karma légendaire, ça je pense que je ne pourrai rien faire…

A Aurel, pour le premier homonyme que je considère comme un ami, tout ce qu'on partage dans la musique, et surtout pour cette rencontre de début d'internat, c'est vraiment difficile de savoir comment tu t'appelles.

À Olivier et Claire. Claire merci pour les lentilles. Olivier que dire, merci pour le tabasco, le balsamique, l'extincteur, merci pour ton intelligence sans limite. Claire, surtout merci d'être une vraie amie, même si les rouennais nous rejettent, on se suffit à nous même.

A Claire et Alex. Claire j'espère que tu sauras apprécier être la première, c'est amplement mérité et tu le seras toujours. Alex, merci d'avoir su m'ouvrir ta carapace, ça a été difficile de briser la glace avec toi car tu le sais, tu es timide, mais ça en valait la peine (petit conseil, attention à l'hyperkaliémie sur les insuffisances obstructives rénales).

A Alex et Lucile. Lucile un grand merci pour m'avoir transmis ton savoir-faire, ta patte d'artiste et tes œuvres, je n'ai qu'un seul mot : édifiant. Alex, tu ne sais peut-être pas mais grâce à toi j'ai appris une chose, ce qui est important dans la vie : c'est les oignons. Les fontaines c'est essentiel, mais finalement, quoi d'autre qu'un oignon.

A Alice et Léandre, mes lapings, Alice merci d'avoir toujours su m'indiquer ou était Léandre (et d'être attentionnée malgré tes airs contraires). Léandre, merci d'être mon âme-frère.

A Roxane et Baudouin, merci pour votre optimisme constant, votre savoir être bon vivant, votre sourire à toute épreuve, c'est toujours un régal de passer du temps avec vous.

A Timothée et Laura, pour le répertoire pantagruélique d'humour que vous êtes, tous les deux, c'est tellement un plaisir de vous avoir rencontrés.

A Edo, pour les festivals, l'urbex, et surtout pour tous ces moments passés au Moog à rire ensemble.

A Luc, Léo, Lucas, Léo, Loris, Kouider, Chawki, Chloé, Mathilde. Le plateau de Saclay, voilà un lieu qui ne sonnera plus jamais pareil à mes oreilles. Merci pour tous les pleurs de rire, pour ces les liens que j'ai pu tisser avec vous.

A Antoine, mon gadzart préféré, pour tout ce qu'on partage, c'est vraiment un plaisir de ne pas t'avoir perdu de vue, je suis content de pouvoir être là pour toi.

A Henri, Bastien, Thibaut et Charlotte. Merci de partager l'internat avec moi, je ne vous considère plus comme des co-internes ou anciens co-internes aujourd'hui, mais comme de vrais amis. Charlotte, merci d'avoir souligné mon manque de capacité à bien cerner les gens, tu es la petite sœur que je n'ai jamais eue.

A Pierre-Alexandre, Jean, Nao, Ariane, Timothée, Hugo, Mélina, Alexa, Abdallah, Noa, Paul, Jean-Emmanuel, Pauline, Martin, Simon, Tanguy, Claire, Kim, Julien, Victor, Lucie, François, Yoko, Camille, Lucas, Yazid, Clément, Victoire, Marie, Romain, Lucie, Antoine, Hugues, Edouard, Anne-Claire, Yoann, Maxime, Matthieu, Raphaël, Estelle, Karim, Claire et Margaux. Et Toutes les personnes que j'ai pu rencontrer pendant mes années à St-cloud, à Lille ou à Tours.

A Clara, mon amour, ma meilleure amie, je n'ai que trop de choses pour lesquelles je voudrais te remercier. Alors simplement, merci d'être à mes côtés chaque jour, comme je te l'ai déjà dit : la vie avec toi, c'est la vie. Je t'aime.

TABLE DES MATIERES

RESUME **2**

ABSTRACT **4**

LISTE DES ABREVIATIONS **7**

LISTE DES FIGURES **8**

PARTIE 1 : GENERALITES **22**

I. INTRODUCTION 22
II. ANATOMIE & HISTOLOGIE DES GLANDES PARATHYROÏDES 22
A. Localisation *22*
1. Localisations classiques 23
a) Les glandes parathyroïdes supérieures (P4) 24
b) Les glandes parathyroïdes inférieures (P3) 25
2. Ectopies parathyroïdiennes 26
a) Rappels embryologiques et migration des glandes parathyroïdes 26
b) Ectopies secondairement acquises 28
B. Caractéristiques anatomiques *28*
1. Morphologie 28
2. Poids et taille 28
3. Nombre 29
4. Innervation 29
5. Vascularisation 29
a) Artérielle 29
b) Veineuse 29
6. Drainage lymphatique 30
C. Histologie et anatomopathologie des glandes parathyroïdes *30*
1. Histologie 30
2. Anatomopathologie 32
a) Adénome parathyroïdien 32
b) Hyperplasie parathyroïdienne 34
c) Carcinome parathyroïdien 35
III. PHYSIOLOGIE DES GLANDES PARATHYROÏDES ET REGULATION DE LA CALCEMIE 36
A. Rôle de la parathormone dans la régulation du calcium et du phosphate. *36*
B. Hyperparathyroïdie primaire *39*
1. Pathologies osseuses 39
2. Pathologies rénales 39
3. Pathologies cardiovasculaires 40
4. Autres pathologies en lien direct avec l'hypercalcémie 40
C. Autres étiologies d'hyperparathyroïdie *41*
1. Hypercalcémie hypocalciurique familiale 41
2. Hyperparathyroïdie secondaire 41
3. Hyperparathyroïdie tertiaire 42
4. Hyperparathyroïdie paranéoplasique 42
D. Explorations biologiques *42*
1. Hypercalcémie 42
2. Parathormonémie 43
3. Calciurie 43
E. Traitement de l'hyperparathyroïdie *43*
IV. METHODES D'EXPLORATION 44
A. Imagerie conventionnelle *44*
1. Échographie 44
a) Généralités 44
b) Performances 47
2. Tomodensitométrie (TDM) 47
a) Généralités 47
b) Performances 49
3. Imagerie par résonnance magnétique (IRM) 49
a) Généralités 49

b) Performances 50
B. Imagerie en médecine nucléaire 51
1. Scintigraphie 51
a) ^{99m}Tc-sestamibi 51
b) ^{99m}Tc-Tetrofosmine 53
c) Double acquisition avec soustraction 54
d) Performances 55
2. Tomographie par Émission de Position (TEP) 56
a) Analogues radiomarqués de la choline 56
b) Autres traceurs 58
c) Performances 59
C. Méthodes Diagnostiques invasives 59
D. Présentation de l'étude 60

PARTIE 2: ETUDE 61

PARTIE 3 : DISCUSSION 78

I. POINTS FORTS DU TRAVAIL 78
II. CRITERE DE JUGEMENT PRINCIPAL ET COHERENCE EXTERNE 78
III. OBJECTIFS SECONDAIRES ET ANALYSE PAR LESION 80
IV. LIMITES DU TRAVAIL 81

PARTIE 4 : CONCLUSION 82

PARTIE 5 : BIBLIOGRAPHIE 83

PARTIE 1 : GENERALITES

I. Introduction

Les glandes parathyroïdes sont de petites glandes endocrines dont la fonction principale est de réguler le métabolisme phospho-calcique au moyen de la sécrétion de la parathormone (PTH).

Les glandes parathyroïdes participent notamment à la régulation de la calcémie en stimulant sa libération du réservoir osseux, en favorisant son absorption intestinale et en régulant son excrétion rénale.

II. Anatomie & histologie des glandes parathyroïdes

A. Localisation

La localisation anatomique des glandes parathyroïdes est variable d'un individu à l'autre. Lors d'une résection chirurgicale, leur localisation précise devient un enjeu notamment pour réduire la morbidité chirurgicale (section du nerf récurrent…).

Cette variabilité est expliquée par les différences de migration embryonnaire des parathyroïdes mais également des phénomènes de pesanteur pour les plus volumineuses.

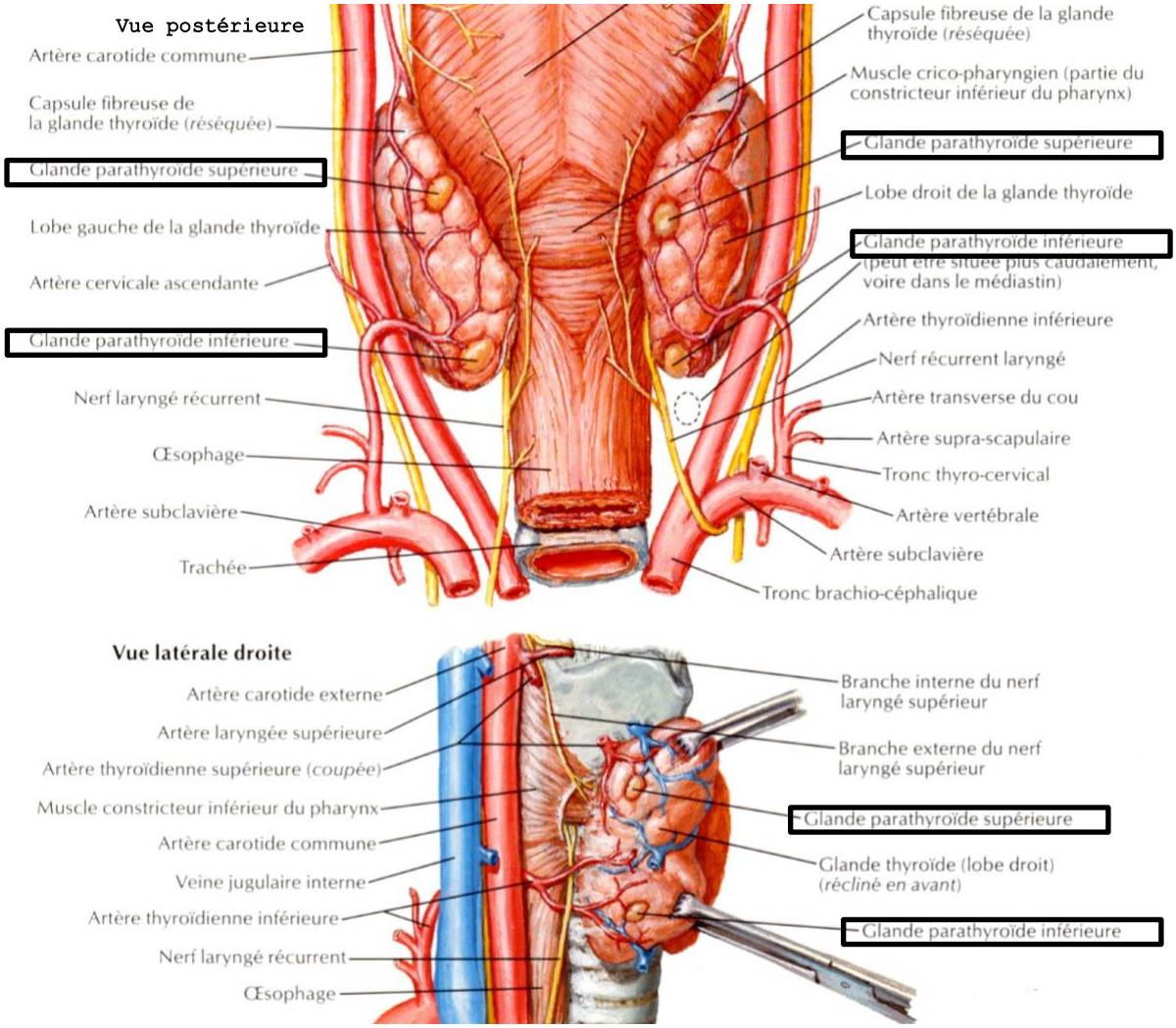

Figure 1 : position anatomique classique des glandes parathyroïdes dans la région cervicale profonde (NETTER, Atlas d'anatomie humaine, 7eme édition, Elsevier-Masson).

1. *Localisations classiques*

Les glandes parathyroïdes sont habituellement rétrothyroïdiennes par paires, symétriques par rapport à l'axe médian, dans l'espace graisseux de la gaine périthyroïdienne, à l'extérieur de la capsule.

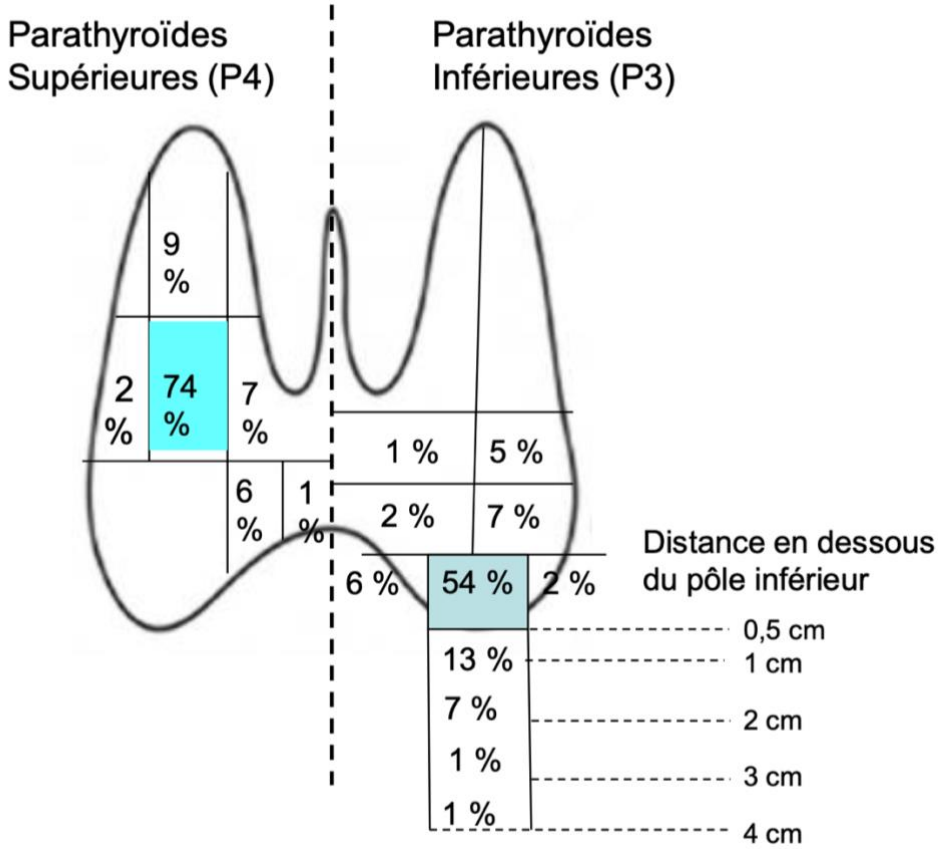

Figure 2 : Fréquence de localisation des glandes parathyroïdes à la face postérieure de la thyroïde (Données Pr B. Carnaille)

a) Les glandes parathyroïdes supérieures (P4)

Dans plus de 75% des cas elles sont en arrière du tiers moyen du lobe thyroïdien, dans les branches de division crâniales de l'artère thyroïdienne inférieure (ATI) et en arrière du nerf récurrent.

Dans pratiquement 10% des cas, elles sont situées en arrière du tiers supérieur du lobe thyroïdien, à proximité de l'entrée du nerf récurrent dans le larynx, du muscle crico-pharyngien ou du cartilage thyroïde [1].

Plus rarement elles peuvent être plus latérales ou médiales voire rétro-isthmiques (Figure 1).

b) Les glandes parathyroïdes inférieures (P3)

Dans plus de 50% des cas, ces glandes parathyroïdes P3 sont situées en arrière du tiers inférieur du lobe thyroïdien, en avant du nerf laryngé récurrent et près de l'artère thyroïdienne inférieure.

Parfois elles sont plus caudales, en dessous du lobe thyroïdien et souvent dans le ligament thyro-thymique. Dans 15% des cas elles peuvent aussi être en arrière du lobe moyen, rendant difficile la distinction avec une glande parathyroïde supérieure.

La localisation anatomique des glandes parathyroïdes inférieures reste plus variable que celle des parathyroïdes supérieures [2].

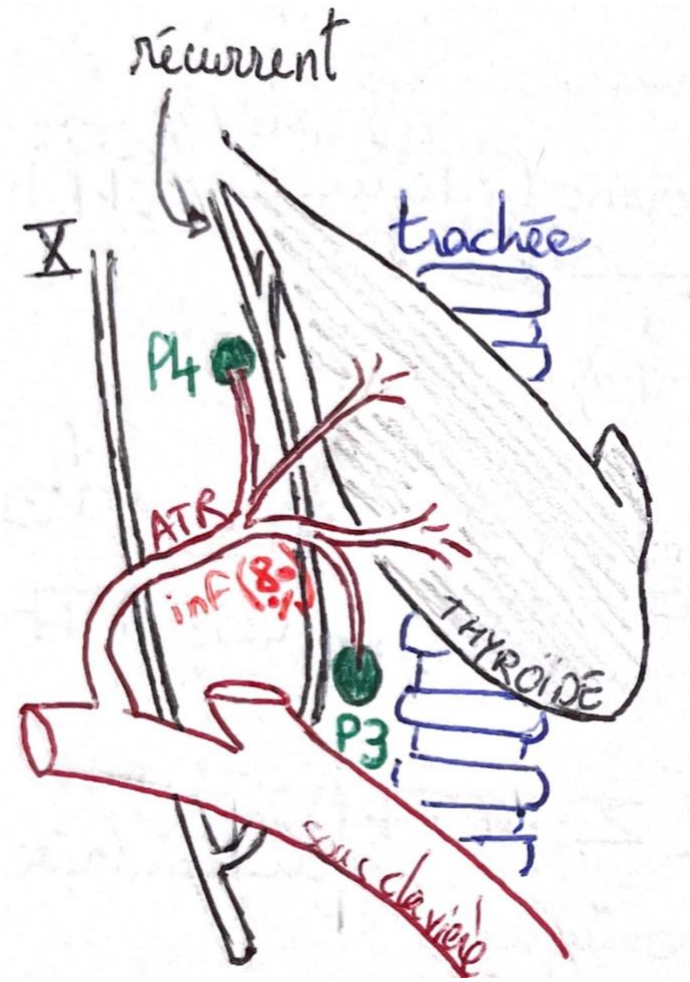

Figure 3 : Rapports anatomiques entre les parathyroïdes et les structures environnantes

2. *Ectopies parathyroïdiennes*

L'ectopie parathyroïdienne correspond à une localisation inhabituelle pouvant s'étendre du plan angulo-maxillaire jusqu'au diaphragme. Ces ectopies peuvent également intéresser les glandes surnuméraires lorsqu'elles existent.

Deux mécanismes peuvent être impliqués. Le plus habituel est l'ectopie embryonnaire induite par une anomalie de migration congénitale [3]. Parfois l'ectopie est secondairement acquise par phénomènes de gravité d'une glande hypertrophiée.

La prévalence des ectopies parathyroïdiennes est estimée à environ 16% [4].

a) Rappels embryologiques et migration des glandes parathyroïdes

Les glandes parathyroïdes se développent à partir de l'appareil branchial composé de 5 paires d'arcs branchiaux. Ces arcs vont être à l'origine d'une grande partie des organes cervicaux et de la face.

Chaque arc branchial est séparé en 4 sillons ectodermiques et 5 poches endodermiques. Les glandes parathyroïdes dérivent de la 3e et 4e poche branchiale, respectivement pour les glandes inférieures et supérieures.

Les cellules parathyroïdiennes supérieures migrent à partir du 28ème jour embryonnaire avec celles de la thyroïde alors que les cellules parathyroïdiennes inférieures migrent plus tardivement avec les cellules thymiques entre le 30ème et le 50ème jour.

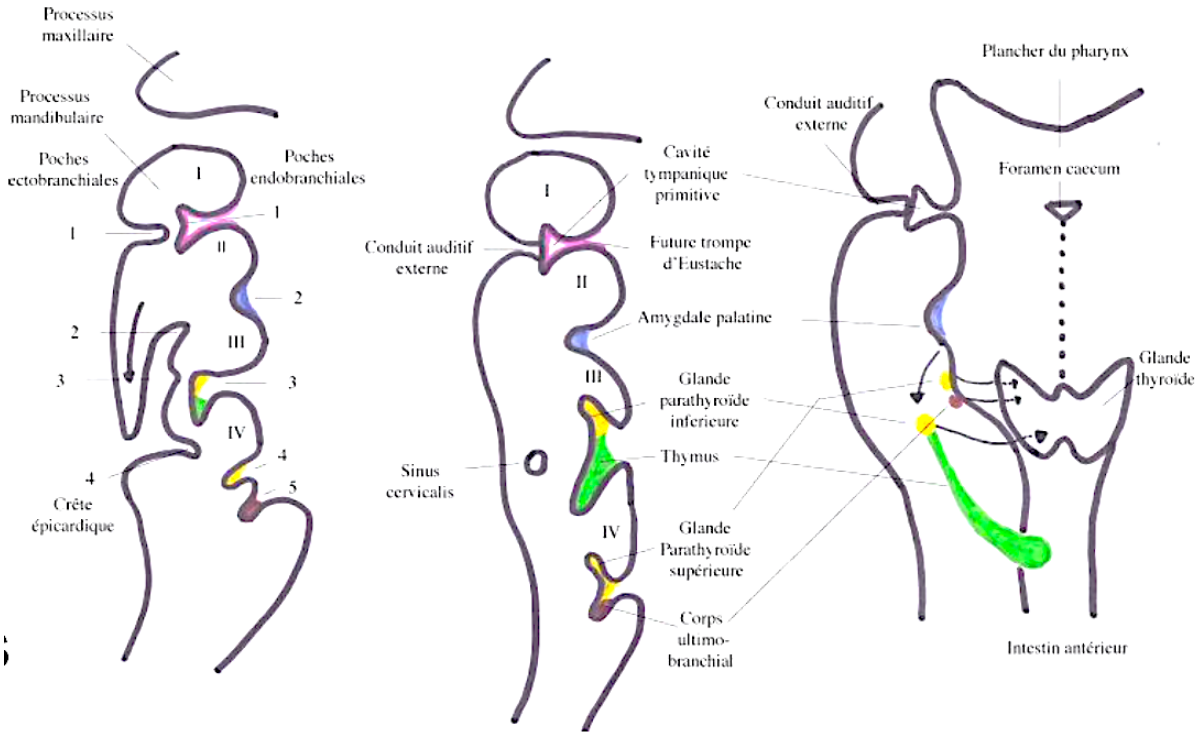

Figure 4 : Poches branchiales et embryologie thyroïdienne et parathyroïdienne (Annales de Chirurgie Plastique Esthétique, Volume 61, Issue 5, Oct 2016), Pages 371-388)

Les ectopies de migration embryonnaire des glandes parathyroïdes supérieures restent relativement limitées le long de l'œsophage [5] en situation :

- Intra-thyroïdienne ;
- Inter crico-thyroïdienne ;
- latéro- ou rétro-pharyngée ;
- Inter trachéo-œsophagienne ;
- Rétro-œsophagienne.

La prévalence des localisations intra-thyroïdiennes est d'environ 1% et s'explique par l'origine embryologique commune, à partir de la 4ème poche branchiale (Figure 3).

Les ectopies de migration embryonnaire des glandes parathyroïdes inférieures sont plus importantes en amplitude avec une zone de migration s'étendant de l'angle

sous angulo-mandibulaire jusqu'au péricarde. Parmi ces ectopies, la localisation intra-thymique reste la plus commune.

b) Ectopies secondairement acquises

Les glandes parathyroïdes pathologiques volumineuses peuvent parfois migrer secondairement par gravité dans le médiastin postérosupérieur, entre les gros vaisseaux médiastinaux en avant et les corps vertébraux en arrière.

Plus rarement elles peuvent migrer en situation rétro-œsophagienne, principalement pour les glandes supérieures qui présentent une morphologie longiligne acquise caractéristique [6].

B. Caractéristiques anatomiques

1. Morphologie

La morphologie des glandes parathyroïdes est variable mais, habituellement, elles sont ovalaires, compactes et parfois compartimentée en lobes.

Leur consistance est plus molle et friable que celle du parenchyme thyroïdien mais elle reste plus ferme que celle de la graisse.

Les glandes parathyroïdes sont également distinguables par une capsule propre de surface lisse, leur couleur plus foncée que la graisse (« jaune ocre » ou encore « brun chamois ») ou par leur pédicule vasculo-nerveux unique dédié comportant une veine, une artère, un vaisseau lymphatique et des nerfs.

2. Poids et taille

En moyenne, chaque glande parathyroïde présente un volume de 0,03 à 0,04 cc pour des dimensions de 8 x 4 x 2 mm avec une taille définitive à l'âge d'environ 20 ans. Chaque glande pèse entre 20 et 50 mg et jamais au-delà de 60 mg en condition physiologique.

3. *Nombre*

On en dénombre en moyenne quatre pour la majorité de la population (84%), deux inférieures et deux supérieures, paires et symétriques [7]. Le nombre des glandes parathyroïdes peut également varier d'aucune glande (agénésie congénitale) à plus de 5 glandes dans 13% des cas [8]. 3 glandes peuvent être observées dans 3 % des cas [7].

4. *Innervation*

Les glandes parathyroïdes sont innervées par des rameaux péri-artériel cervicaux issus du système sympathique cervical.

5. *Vascularisation*

a) *Artérielle*

Dans 80% des cas, les artères parathyroïdiennes supérieures et inférieures émergent des branches de division de l'ATI ou de l'arcade marginale postérieure d'Halsted et Evans, réseau anastomotique entre les artères thyroïdiennes supérieure et inférieure (cheminant le long du bord postéro-interne du lobe thyroïdien homolatéral). Elles sont en général centimétriques, pouvant mesurer jusqu'à 4 centimètres de longueur. Il s'agit d'une vascularisation terminale pédiculaire unique ou l'artère vascularise la glande par le hile puis se divise [9].

Dans 5 à 10% des cas, l'artère parathyroïdienne supérieure peut être issue directement de l'artère thyroïdienne supérieure.

Les glandes parathyroïdes inférieures peuvent plus rarement être vascularisées par l'artère thyroïdienne moyenne, elle-même issue de la crosse aortique.

Des artères parathyroïdiennes issues de l'artère mammaire interne homolatérale ou du tronc artériel brachiocéphalique ont également été décrites [10].

b) *Veineuse*

Chaque veine parathyroïdienne est issue d'un réseau superficiel sous-capsulaire confluant vers le hile et d'un réseau profond de distribution plus aléatoire, non systématisé.

Les glandes parathyroïdes supérieures se drainent dans les veines thyroïdiennes moyennes ou directement dans la thyroïde.

Les glandes parathyroïdes inférieures se drainent quant à elles le plus souvent dans les veines thyroïdiennes inférieures.

6. Drainage lymphatique

Les vaisseaux lymphatiques parathyroïdiens accompagnent ceux de la thyroïde et se jettent dans les nœuds lymphatiques cervicaux profonds et para-trachéaux.

C. Histologie et anatomopathologie des glandes parathyroïdes

1. Histologie

Chaque glande parathyroïde est divisée en lobules par des septa, qui se rejoignent sur le versant superficiel de la glande afin de former une fine capsule fibreuse.

On rencontre 4 types de cellules parathyroïdiennes : les cellules principales (les plus nombreuses), les cellules oxyphiles, oxyphiles de transition et à cytoplasme clair [11].

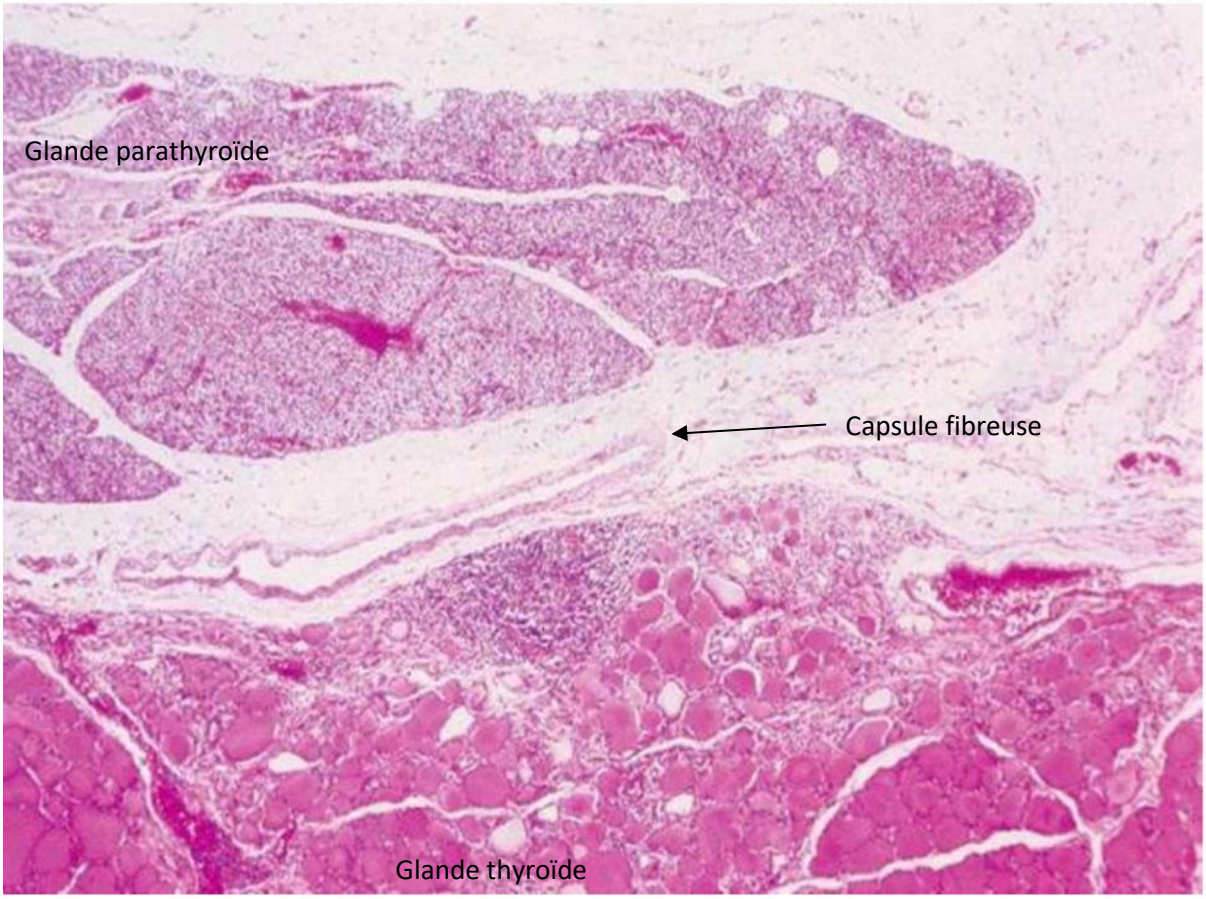

Figure 5 : Histologie physiologique parathyroïdienne normale avec lobulations et capsule périphérique. Microscopie optique. Coloration Hématoxyline Eosine Safran (HES). (https://webpath.med.utah.edu/, Pathology images and text for medical education – WebPath).

Les cellules principales synthétisent la parathormone et mesurent entre 4 et 8 mm de diamètre environ. Elles contiennent un cytoplasme relativement clair, vacuolaire avec un noyau rond.

La fonction des cellules oxyphiles et des cellules à cytoplasme clair est encore imparfaitement comprise [12]. Elles sont plus volumineuses et jouent probablement un rôle dans la production de la PTH car elles sont retrouvées en proportion très importante dans les adénomes parathyroïdiens. Les cellules oxyphiles sont riches en mitochondries, en particulier lorsqu'elles sont hyperfonctionnelles ce qui explique l'accumulation des médicaments radiopharmaceutiques (MRP) scintigraphiques électriquement chargés comme le ^{99m}Tc-MIBI et la ^{99m}Tc-Tétrofosmine.

Avec l'avancée en âge, les glandes vont progressivement présenter une involution adipeuse.

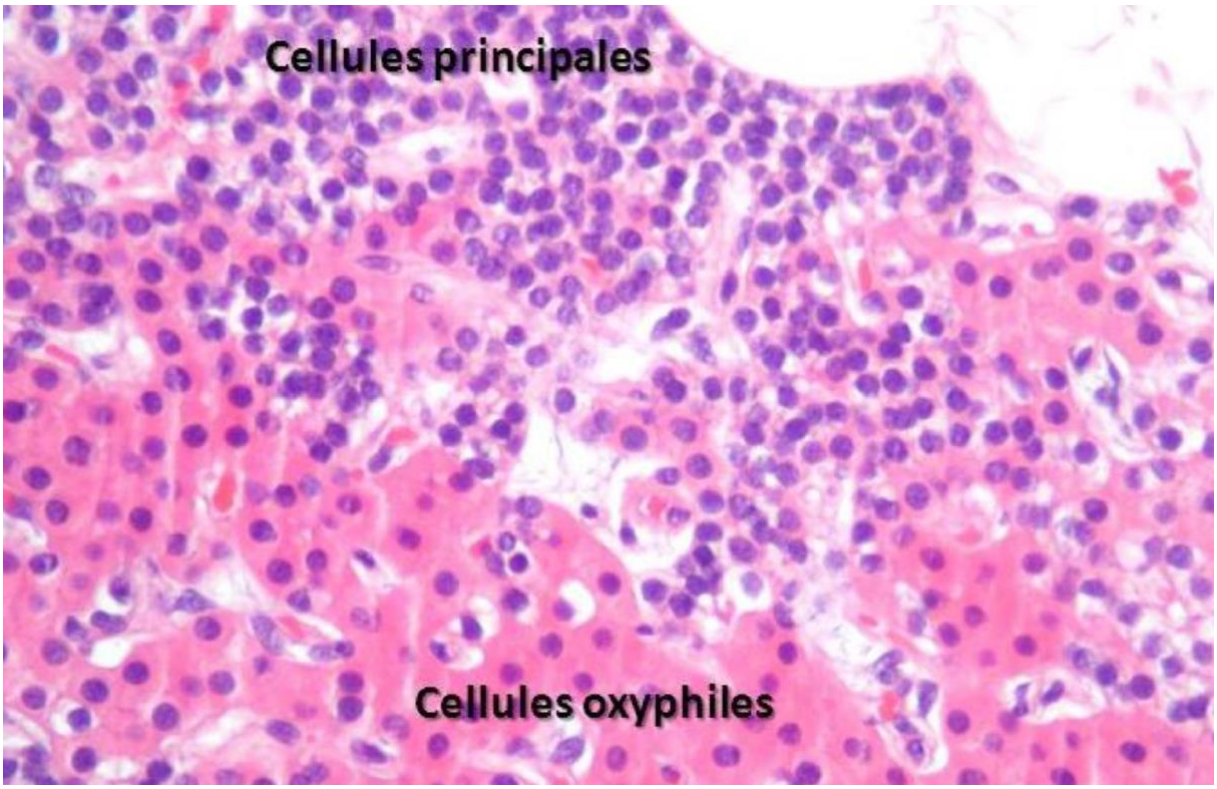

Figure 6 : Distinction histologique entre cellules principales et cellules oxyphiles Microscopie optique. Coloration HES. (https://webpath.med.utah.edu/, Pathology images and text for medical education – WebPath).

2. *Anatomopathologie*

Les étiologies des hyperparathyroïdies primaires sont au nombre de trois : l'adénome (85%), l'hyperplasie des parathyroïdes (15%) et le carcinome parathyroïdien (<1% des cas). Les lésions et caractéristiques observables en anatomopathologie restent limitées en spécificité rendant parfois le diagnostic de certitude difficile.

a) *Adénome parathyroïdien*

Il s'agit d'une tumeur bénigne, formée à la fois de cellules principales et oxyphiles, dont la proportion est souvent déséquilibrée en faveur d'un des 2 types

cellulaires. Dans environ 5% des cas d'hyperparathyroïdies primaires, les adénomes parathyroïdiens peuvent être multiples.

Les adénomes sont en général de forme arrondie, parfois ovalaire. Ils ont une consistance rouge et une couleur chamoisée caractéristique. Ils refoulent habituellement le tissu parathyroïdien normal formant parfois un halo de parenchyme sain périphérique appelé « rim ». Dans certaines formes les adénomes peuvent être hémorragiques, en partie nécrotiques avec une fibrose péri-glandulaire adhérentielle voire calcifiés.

Figure 7 : Aspect macroscopique d'un adénome parathyroïdien réséqué chirurgicalement [13].

Les adénomes sont généralement encapsulés et parfois divisés en lobes. Les cellules principales prédominent le plus fréquemment avec des cellules oxyphiles dispersées ou en nid. Les noyaux cellulaires sont hypertrophiés mais de contours homogènes. Il existe différents types d'architecture : en cordon, en plages, en acini ou pseudo-folliculaire, habituellement sans tissu adipeux.

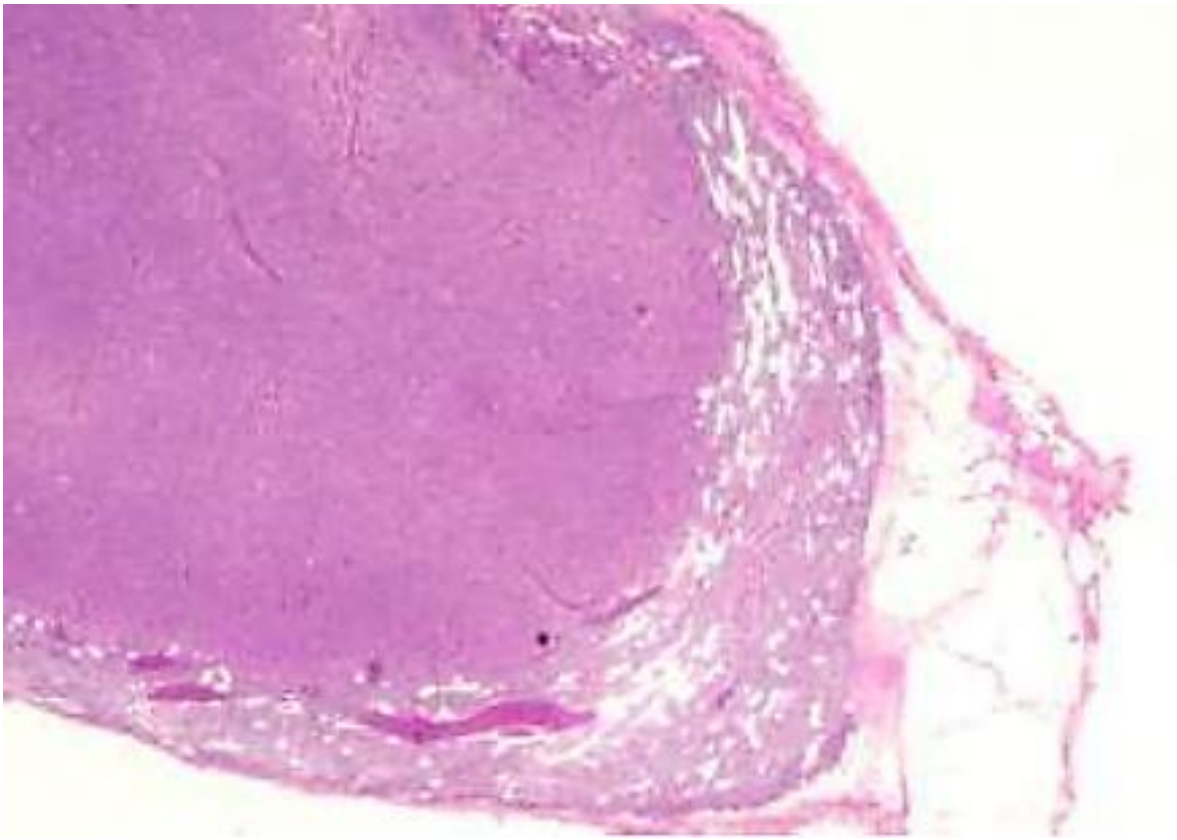

Figure 8 : Histologie typique d'adénome parathyroïdien avec rim périphérique de tissu sain, et une prédominance de cellules parathyroïdiennes sans lobulations. Microscopie optique. Coloration HES (3). (https://webpath.med.utah.edu/, Pathology images and text for medical education – WebPath).

b) Hyperplasie parathyroïdienne

L'hyperplasie parathyroïdienne, par opposition à l'adénome, est définie par une augmentation, plus ou moins harmonieuse, de la masse de l'ensemble des glandes parathyroïdes. L'hyperplasie parathyroïdienne peut être à cellules principales, à cellules claires ou lipomateuses [14] . Elle représente environ 15% des étiologies hyperparathyroïdies primaires [15] et leur diagnostic dans les formes très asymétriques reste parfois difficile avec un adénome. Dans la majorité des cas les hyperplasies sont sporadiques avec, dans 25% des cas, un contexte familial (NEM-1, NEM-2, NEM-4, HP familiale, « Jaw tumor syndrome ») [16].

Les cellules prédominantes sont les cellules principales avec un pléiomorphisme nucléaire faible voire absent. Leur stroma est grêle mais bien vascularisé. Les

adipocytes sont rarement en proportion normale, peu nombreux ou trop abondants (« lipohyperplasie »). De manière analogue aux adénomes, des remaniements kystiques, fibreux, hémorragiques ou calcifiés peuvent être présents mais sans rim.

Figure 9 : Histologie d'une glande parathyroïde hyperplasique, avec une densité cellulaire augmentée de manière homogène dans toute la glande, sans rim de parenchyme sain. Microscopie optique. Coloration HES. (https://webpath.med.utah.edu/, Pathology images and text for medical education – WebPath).

c) Carcinome parathyroïdien

Les carcinomes parathyroïdiens sont l'étiologie la plus rare d'hyperparathyroïdie primaire. Il n'existe pas de sexe-ratio ni d'âge d'incidence préférentiel.

Les carcinomes parathyroïdiens sont constitués de cellules tumorales qui peuvent être d'origine principales, mixtes ou oxyphiles, avec un degré d'anisocaryose variable avec des mitoses atypiques. Ces cellules sont dispersées en plages, en nids ou séparées par des travées fibreuses formant une architecture solide.

L'évolutivité reste lente et longtemps locale avec rupture capsulaire et envahissement des tissus en périphérie. La gravité de cette pathologie repose sur

l'hypercalcémie, le risque de récidive locale ou métastatique. En absence de signes d'extension, le diagnostic reste difficile.

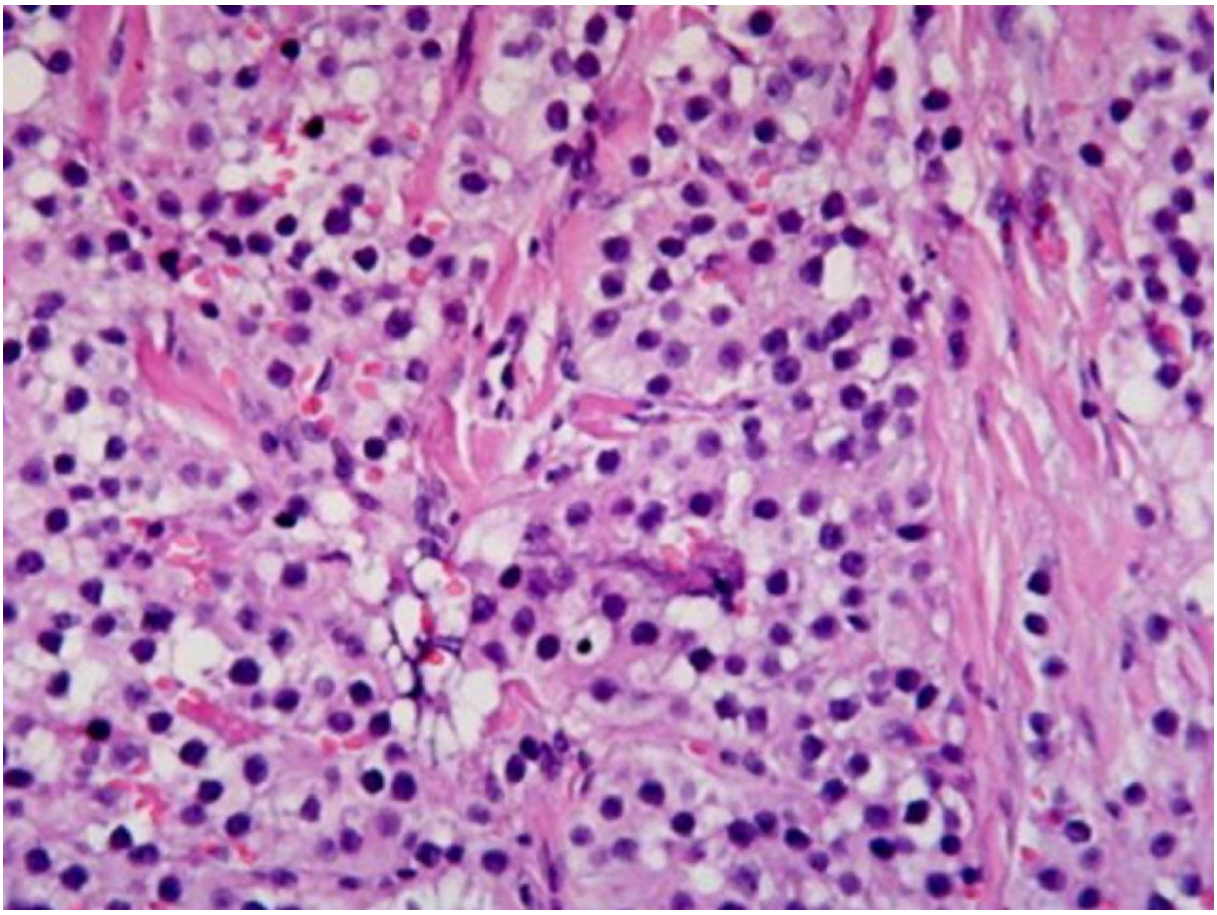

Figure 10 : Histologie d'un carcinome parathyroïdien, avec une densité cellulaire abondante, présence de mitoses atypiques et perte d'architecture glandulaire. Microscopie optique. Coloration HES [13].

III. Physiologie des glandes parathyroïdes et régulation de la calcémie

A. Rôle de la parathormone dans la régulation du calcium et du phosphate.

La parathormone est produite par les cellules parathyroïdiennes. La régulation de sa sécrétion se fait via des récepteurs sensibles au calcium (*Calcium Sensing Receptor* ou CaSR) présents dans les glandes parathyroïdes. On les retrouve également dans les reins (récepteurs tubulaires) où ils permettent la régulation de l'élimination urinaire du calcium. L'augmentation de la calcémie ionisée inhibe ainsi la sécrétion de

parathormone et conjointement augmente la calciurie et inhibe la réabsorption calcique rénale.

La parathormone joue un rôle essentiel dans l'homéostasie calcique à travers trois mécanismes (Figure 4) :

- Augmentation de la réabsorption rénale du calcium (principalement tubulaire distale et dans l'anse de Henlé) et diminution de la réabsorption rénale du phosphore (tube contourné proximal) :
- Augmentation de la transformation de la vitamine D en forme active (« calcitriol » ou 1,25-(OH)2-vitamine D) via l'enzyme « aplha-1-hydroxylase » entrainant une majoration de l'absorption digestive de phosphore et de calcium.
- Augmentation de la résorption osseuse pour augmenter la calcémie et de la phosphorémie. Cette résorption osseuse se traduit par une déminéralisation responsable d'une insuffisance osseuse.

Dans l'hyperparathyroïdie, l'ensemble de ces mécanismes concoure à l'hypercalcémie dont une importante variation peut conditionner le pronostic vital.

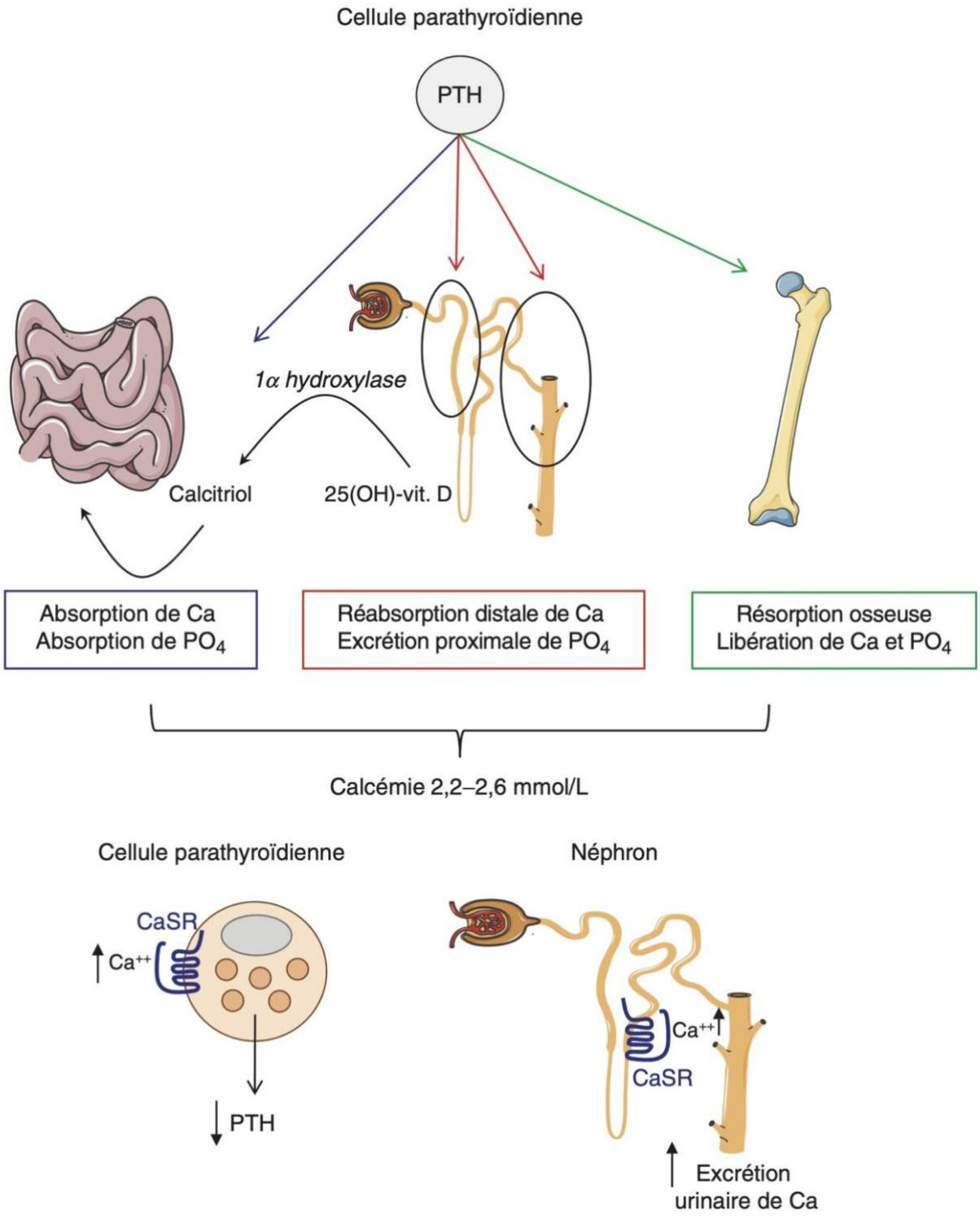

Figure 11 : Mécanismes d'actions de la parathormone sur l'homéostasie calcique (CEEDMM – Aout 2022, collège de la société française d'endocrinologie).

B. Hyperparathyroïdie primaire

L'hyperparathyroïdie primaire est la cause la plus fréquente d'hypercalcémie en milieu extrahospitalier [17]. Elle est plus fréquente chez les femmes (sexe-ratio 2:1) et est définie comme un trouble endocrinien associant une élévation de la parathormonémie, une hypercalcémie et des glandes parathyroïdes pathologiques. Dans de rares cas, la calcémie peut rester normale et, plus rarement encore, l'hypercalcémie peut s'accompagner d'une parathormonémie normale (inadaptée). Elle est à l'origine de multiples symptômes et complications.

1. Pathologies osseuses

Par la résorption osseuse qu'elle induit, elle est responsable d'une ostéopénie puis d'une ostéoporose, avec une atteinte principale de l'os cortical et moins importante de l'os trabéculaire.

L'insuffisance osseuse peut conduire à des complications fracturaires qui prédominent à la phase initiale de l'hyperparathyroïdie, témoin probable d'une activité marquée de la PTH sur le tissu osseux en début de maladie [18]. On observe parfois radiologiquement des résorptions sous-périostées en « coup d'ongle ».

A des stades plus avancés de la maladie, il existe des « tumeurs brunes » correspondant à des ostéoclastomes induits par l'hyperparathormonémie chronique. Ces lésions sont avides en glucose.

Néanmoins et selon les études, le risque fracturaire global de la maladie ne serait pas toujours augmenté [19].

2. Pathologies rénales

L'hyperparathyroïdie constitue 5 à 10 % des étiologies de pathologies lithiasiques rénales, principalement chez l'homme jeune, et on la retrouve chez environ 1/5 des patients atteints d'hyperparathyroïdie. La sévérité de l'hypercalcémie et de l'hypercalciurie conditionne le risque de lithiase et le risque d'évolution vers une insuffisance rénale.

3. *Pathologies cardiovasculaires*

Par des dépôts calciques coronariens et valvulaires de l'hypercalcémie chronique, les patients en hyperparathyroïdie présentent un risque cardio-vasculaire majoré [20]. Ces dépôts se traduisent par des ischémies myocardiques ou des dysfonctions valvulaires, rétrécissements aortiques ou mitraux. Dans les formes aiguës ou malignes, l'hypercalcémie peut conduire à des troubles rythmiques avec une hyperexcitabilité myocardique et un risque d'arrêt cardiaque. Cette hyperexcitabilité se traduit par des signes électrocardiographiques associant un segment QT raccourci, et des anomalies de repolarisation souvent peu spécifiques.

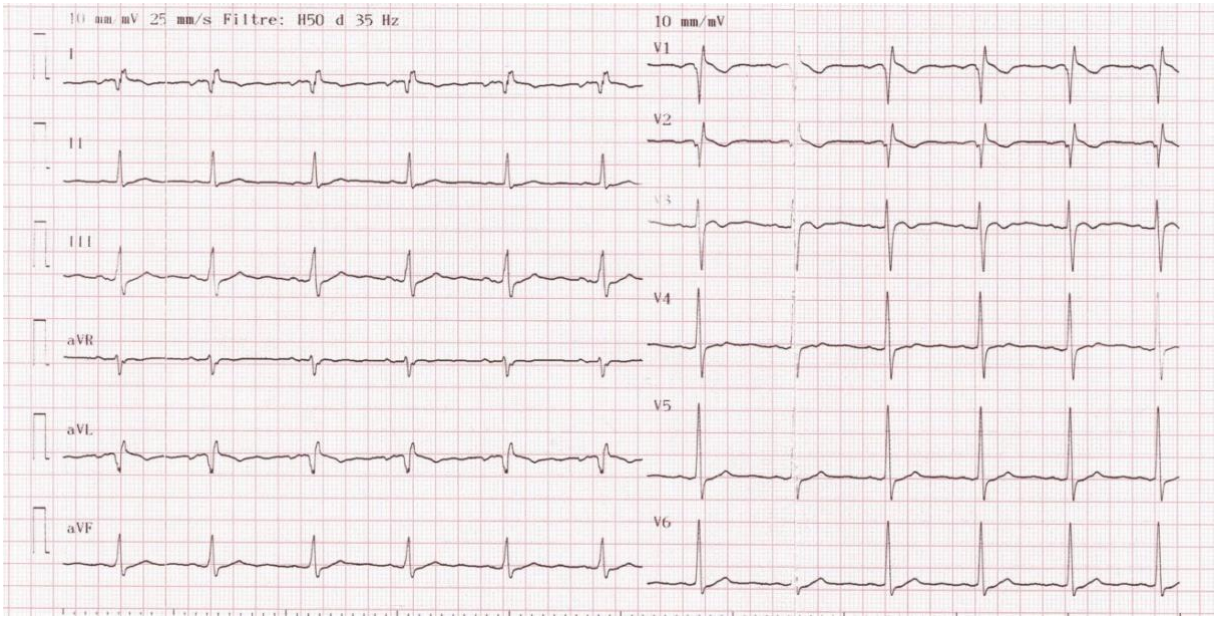

Figure 12 : Électrocardiogramme d'hypercalcémie maligne, retrouvant un segment QT normal court, avec des ondes T aplaties voir négatives (Source : CEEDMM,2021)

4. *Autres pathologies en lien direct avec l'hypercalcémie*

L'hypercalcémie en soi entraine de multiples symptômes directs qui sont secondaires à différents mécanismes notemment la déshydratation induite par perte rénale d'eau :

- Manifestations digestives : constipation, amaigrissement, anorexie, nausées, vomissement ;
- Manifestations neuro-musculaires, le calcium étant également impliqué dans la contraction et de relaxation musculaire ;

- Manifestations psychiques : confusion, asthénie et parfois dépressions. Ces manifestations sont généralement rapidement résolutives après traitement étiologique (15).
- Atteinte calcique pancréatique, à l'origine de pancréatites aiguës ou chroniques dans 1 à 7% des cas d'hyperparathyroïdie.

C. Autres étiologies d'hyperparathyroïdie

1. *Hypercalcémie hypocalciurique familiale*

C'est une pathologie rare, définie par une hypercalcémie souvent modérée, avec hypophosphorémie et une calciurie souvent très diminuée. Il s'y associe classiquement une hypermagnésémie et une parathormonémie normale, mais inadaptée. Elle est généralement asymptomatique et le tableau biologique est, hormis l'hypocalciurie, sensiblement identique à celui d'une hyperparathyroïdie primaire.

C'est une maladie héréditaire, dont l'étiologie réside dans la transmission d'une mutation inactivatrice du gène du récepteur sensible au calcium (CaSR) ou des mutations inactivatrices des gènes *GNA11* et *AP2S1,* en général sur un mode autosomique dominant. Pour son diagnostic, on calcule le rapport des clairances du calcium et de la créatinine avec une fraction d'excrétion calcique < 1 %.

L'hypercalcémie hypocalciurique familiale ne nécessite aucun traitement spécifique dans la grande majorité des cas.

2. *Hyperparathyroïdie secondaire*

L'hyperparathyroïdie secondaire correspond quant à elle à une élévation de la parathormonémie sérique réactionnelle le plus fréquemment à une calcémie trop basse. Son étiologie la plus fréquente est l'insuffisance rénale avec des pertes calciques rénales augmentée et une insuffisance en calcitriol. Plus rarement, elle est causée par une phosphorémie augmentée. La malnutrition, les malabsorptions digestives, les traitements par sunitinib, lithium ou magnésium au long cours peuvent également en être à l'origine.

Une stimulation chronique du métabolisme phospho-calcique induit alors une hyperplasie progressive des glandes parathyroïdes. Le traitement des

hyperparathyroïdies secondaires est fonction de l'étiologie. Dans le cas de perte rénale, l'association de calcimimétiques, d'analogues de la vitamine D et de chélateurs du phosphates et une limitation des apports per os constituent le traitement de choix [21].

3. Hyperparathyroïdie tertiaire

Il s'agit du même cadre nosologique que celui de l'hyperparathyroïdie secondaire qui, lorsqu'elle est vieillie, s'autonomise.

Dans ce cas, le bilan biologique retrouvera une hypercalcémie et la prise en charge sera identique à celle d'une hyperparathyroïdie primitive. En effet, les patients développent progressivement une résistance au traitement médical (15 % des patients après 10 ans et 38 % des patients après 20 ans de dialyse rénale) et relèvent alors d'un traitement chirurgical par parathyroïdectomie sélective ou multiple [22].

4. Hyperparathyroïdie paranéoplasique

Cette pathologie rare est caractérisée par la sécrétion d'un peptide pouvant se lier aux récepteurs de l'hormone parathyroïdienne (PTH-rp). La sécrétion est d'origine paranéoplasique avec le plus souvent une origine pulmonaire, ORL, utérine ou rénale. La parathormonémie sérique est alors basse malgré l'hypercalcémie.

Il arrive également que certaines néoplasies produisent une authentique parathormone mais cette possibilité reste plus exceptionnelle [23].

D. Explorations biologiques

Comme précisé plus haut, le diagnostic positif de l'hyperparathyroïdie primaire est biologique et comprend l'association d'une hypercalcémie avec une PTH plasmatique élevée ou faussement normale.

1. Hypercalcémie

La première étape du diagnostic positif comporte au moins deux dosages de la calcémie pour confirmer l'hypercalcémie. Un dosage de la vitamine D plasmatique doit

aussi être réalisé pour éliminer le diagnostic différentiel de l'hypovitaminose D. Les valeurs de calcémie seront corrigées de l'albuminémie et du pH sanguin.

2. Parathormonémie

La PTH est une protéine composée de 84 acides aminés. Les dosages immunométriques actuels permettent de mesurer la fraction active PTH1-84.

En cas de parathormonémie élevée ou inappropriée associée à une hypercalcémie, le diagnostic biologique d'hyperparathyroïdie primaire doit être évoqué et le syndrome d'hypercalcémie-hypocalciurie ainsi que les autres causes plus rares d'hyperparathyroïdie doivent être éliminés.

3. Calciurie

Une mesure de la calciurie des 24 heures peut être réalisée dans la recherche étiologique.

E. Traitement de l'hyperparathyroïdie

Dans les formes minimes sans impact clinique, une surveillance simple peut être mise en place.

Dans l'hyperparathyroïdie primitive, le traitement chirurgical par parathyroïdectomie sélective ou multiple est l'option préférée [24]. Pour les parathyroïdectomies multiples, l'approche chirurgicale diffère selon l'étiologie. Concernant les adénomes multiples, la chirurgie consistera en une résection de tous les adénomes et, pour l'hyperplasie parathyroïdienne, il s'agira d'une parathyroïdectomie dite « subtotale » des 7/8ème avec réimplantation d'une demi-glande dans le muscle long supinateur.

En cas de contre-indication à la chirurgie, la mise en place d'un traitement par biphosphonates et/ou calcimimétiques (agonistes du récepteur sensible au calcium) peut être indiquée. Les calcimimétiques permettront une diminution de la calcémie, et les biphosphonates permettront de prévenir les complications osseuses en limitant la résorption osseuse.

Si l'atteinte glandulaire est unique ou unilatérale, une approche chirurgicale mini-invasive est envisageable. Cette chirurgie, orientée par le bilan morphologique préalable, permet une réduction du temps opératoire, des complications, du temps de récupération post-opératoire et des séquelles esthétiques [25].

Pour les autres étiologies d'hypercalcémie ou d'hyperparathyroïdie, le traitement étiologique est la règle, lorsque celui-ci est envisageable.

IV. Méthodes d'exploration

Les méthodes d'imageries permettent la localisation des glandes parathyroïdes anormales. On peut les répartir en deux grandes catégories :

- L'imagerie conventionnelle, anatomique, comprenant l'échographie cervicale, la tomodensitométrie et l'IRM parathyroïdienne.
- L'imagerie fonctionnelle ou moléculaire regroupant la scintigraphie parathyroïdienne et la tomographie par émission de positon.

Ces techniques jouent un rôle localisateur afin de préparer la chirurgie. Pour cette raison, les performances et sensibilités abordées sont stricto sensu des valeurs de détection et non des valeurs de performance diagnostique.

A. Imagerie conventionnelle

1. Échographie

a) Généralités

En Europe, elle est en général conjointement réalisée à une scintigraphie parathyroïdienne en première intention [26]. Elle présente aussi un intérêt dans le guidage d'une éventuelle cytologie par ponction à l'aiguille fine. Cette technique est utilisée depuis le début des années 80 pour l'exploration des glandes parathyroïdes [27]. Les glandes parathyroïdes non pathologiques ne sont en théorie pas visualisables du fait de leurs dimensions.

On utilise une sonde linéaire haute fréquence de 7 MHz en général (jusqu'à 12 Mhz) qui permet d'effectuer une exploration limitée à l'aire cervicale.

La sémiologie échographique des glandes parathyroïdes pathologiques est directement corrélée à leur aspect morphologique et histologique (Cf. II.C.2. Morphologie et anatomopathologie). La capsule fibreuse est hyperéchogène et, en cas de lésion partiellement liquidienne ou nécrotique, on observera une anéchogénicité avec renforcement du cône postérieur. La visualisation du pédicule vasculaire en doppler ou de la glande hyperplasique n'est pas toujours possible, mais augmente la sensibilité de 10%, et également la spécificité en discriminant la glande d'un potentiel nodule thyroïdien ou d'un nœud lymphatique [28].

Cette technique présente de nombreux avantages : elle est précise si elle est réalisée par un praticien expérimenté, largement accessible, facilement réalisable, non irradiante et peu onéreuse. Elle permet une étude conjointe de la thyroïde et présente de bonnes performances [29].

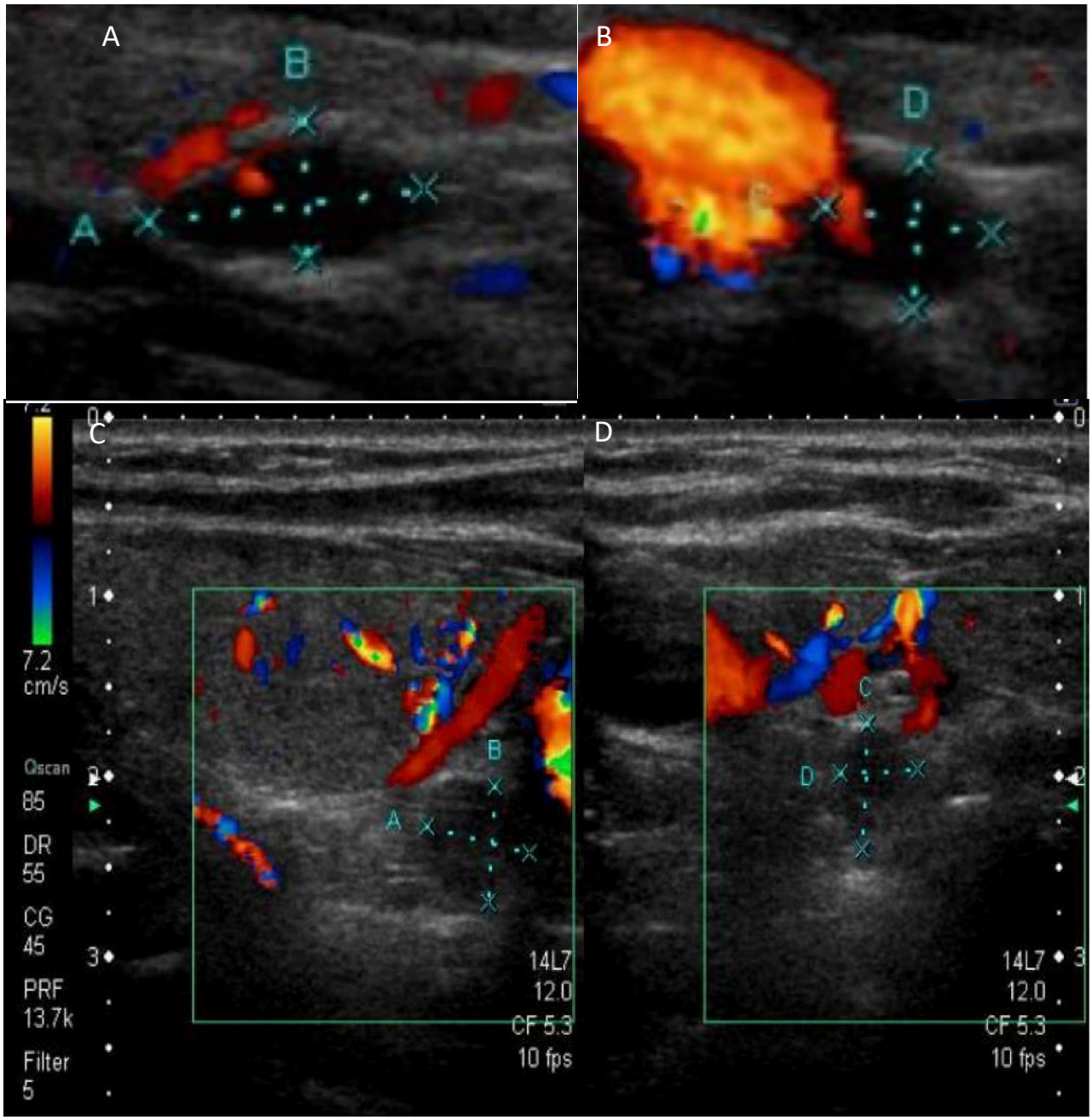

Figure 13 : Images échographiques classiques d'adénome parathyroïdien, en coupe longitudinale (A, C) transversale (B, D). Lésion hypoéchogène rétro-thyroïdienne avec hile, séparée par un liseré brillant de la thyroïde. (Hyperparathyroïdie primaire et acromégalie non syndromique : une association fortuite ou un syndrome de prédisposition incluant le cancer de la thyroïde ? Éléonore Fagot, https://dumas.ccsd.cnrs.fr/dumas-01758383/document)

Elle possède néanmoins des limites notamment pour les glandes ectopiques médiastinales très postérieures ou intrathyroïdiennes. l'IMC élevé, des taux de calcium

subnormaux et de PTH bas (en général corrélé au volume et au poids de la ou des glandes parathyroïdes hyperfonctionnelles) [30], le caractère opérateur dépendant sont les autres principales limites. Pour finir et comme pour toutes les techniques d'imagerie, la caractérisation des glandes parathyroïdes anormales est rendue difficile devant une thyroïde multinodulaire [31] ou dans le cas d'hyperplasie.

b) Performances

Les performances de sensibilité de l'échographie cervicale pour la détection des glandes hyperfonctionnelles varient de 46% à 96% selon les différentes études. Une méta-analyse (19 études) a retrouvé une sensibilité 76,1% et une VPP à 93,2% [32] et des données regroupant plus de 50 études ont montré une sensibilité à 88,5% pour l'adénome parathyroïdien, s'effondrant autour de 30% (entre 16% et 44,5%) dans les pathologies multi-glandulaires (l'hyperplasie ou les adénomes multiples) [33,34]. Ces performances en cas de pathologies multiglandulaires peuvent être augmentées à 60%, avec l'association à une scintigraphie parathyroïdienne, et les performances globales des deux techniques combinées sont supérieures à celles de l'échographie cervicale seule [35], notamment si l'échographie est réalisée dans les suites de la scintigraphie [36]. Le caractère fréquent des pathologies thyroïdiennes associées découvertes complique en général la détection, avec des sensibilités et spécificités significativement diminuées [37].

2. Tomodensitométrie (TDM)

a) Généralités

La tomodensitométrie présente notamment un intérêt lorsque le bilan scintigraphique est négatif [38] [39]. Ces performances sont inférieures ou égales à celles de l'échographie et de la scintigraphies selon le protocole d'acquisition réalisé [29] [40].

Le protocole TDM dynamique multi-phasique ou 4D-CT comprend idéalement au moins trois acquisitions cervicales : en contraste spontané, au temps artériel assez précoce entre 20 et 30 secondes, puis une acquisition plus tardive à 1, 1,5 ou 2 minutes

après l'injection [41]. Certains centres multiplient parfois le nombre d'acquisitions tardives [42,43].

Le principe repose sur une prise de contraste précoce avec lavage rapide ce qui permet de distinguer les glandes parathyroïdes des autres structures avoisinantes. Cette clairance ou « wash-out » est classiquement plus rapide que celle de la thyroïde. Les glandes parathyroïdes présentent également une densite, en unités Hounsfield, plus faible que la thyroïde, la densité thyroïdienne supérieure étant en rapport avec la l'iode qu'elle contient.

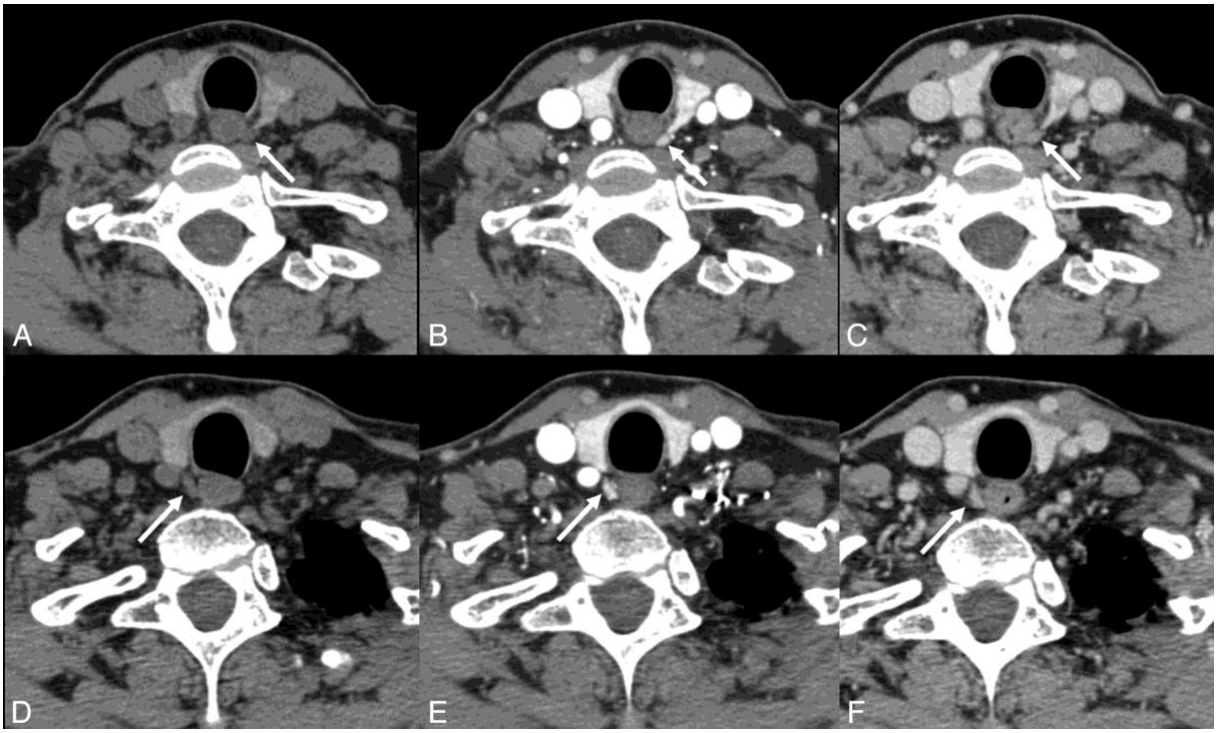

Figure 14 : Images TDM de 4D-CT 3 phases montrant un adénome parathyroïdien (A & D : phase sans contraste ; B & E : phase « artérielle » ou précoce ; C & F : phase tardive ou veineuse) [44].

Cette technique en acquisition volumique permet de mieux détecter les glandes ectopiques et de préciser les rapports anatomiques sans caractère opérateur dépendant.

Par contre, c'est une technique très irradiante (50 fois plus irradiante pour la thyroïde que la scintigraphie couplée au scanner [45]) et nécessite l'utilisation de produits de contraste iodés (allergies et néphrotoxicité).

b) Performances

Les performances rapportées varient principalement selon le nombre de phases d'acquisitions réalisées avec une sensibilité de 71%, 76% et 80% respectivement pour une, deux ou trois acquisitions après injection de produit de contraste iodé [41]. Certains auteurs ont essayé de fusionner la réalisation d'un 4D-CT à celle d'une TEP à la ^{18}F-Fluorocholine, mais les résultats sont assez discordants et suggèrent, dans la majorité des cas, que la réalisation du 4D-CT contribue peu aux performances de la TEP à la ^{18}F-Fluorocholine [40,46,47]. Le 4D-CT peut néanmoins être utile en cas d'imagerie de première ligne non contributive.

3. Imagerie par résonnance magnétique (IRM)

a) Généralités

Classiquement les séquences comprennent des séquences pondérées en T1 et en T2 avec parfois des séquences « FATSAT » (saturation des graisses) et d'angioIRM cervicale ou dynamique avec injection de produit de contraste gadoliné. Comme pour le 4D-CT, l'interprétation est basée sur la cinétique des glandes parathyroïdes. Les adénomes présentent des caractéristiques assez variables en IRM. Ils peuvent être en iso ou hyposignal en pondération T1 (sauf en cas d'hémorragie focale ou ils pourront présenter un hypersignal T1). Leur signal en pondération T2 varie selon leurs caractéristiques avec un hypersignal T2 ou, lors de remaniements, un iso ou hyposignal T2 [42].

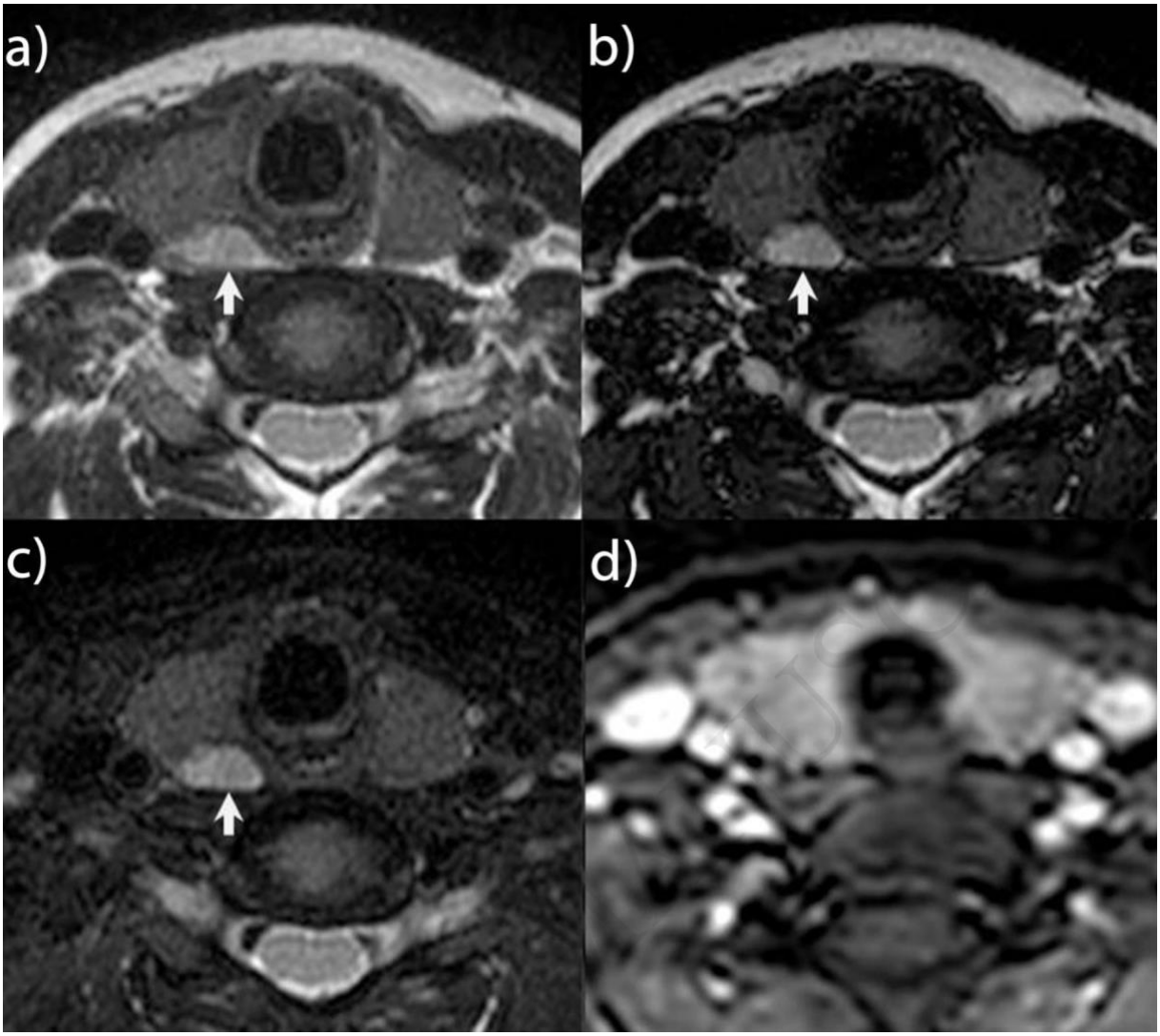

Figure 15 : Images IRM 3 Tesla axiales pondérées T2 en phase (A), avec eau uniquement (B) et hors phase (C) démontrent un adénome parathyroïdien ovale situé en arrière du lobe thyroïdien droit. La lésion présente un fort rehaussement au temps artériel (D) [48].

L'IRM est une technique non irradiante mais la disponibilité, l'importante variabilité sémiologique, l'usage d'un produit de contraste potentiellement néphrotoxique et le risque d'artéfacts de mouvement en limitent l'usage.

b) Performances

La sensibilité globale rapportée en IRM 1,5 Tesla est de 82%, avec une sensibilité de 87% en cas d'adénome et de 75% en cas d'hyperplasie. Ainsi malgré sa mise à défaut en cas de petite lésion, elle reste néanmoins une alternative à prendre en

considération en cas d'hyperplasie [49]. Ses performances sont améliorées avec une IRM 3,0 Tesla et des séquences dynamiques injectées avec des valeurs pouvant atteindre 97,8% pour la sensibilité et 97,5% pour la spécificité [48]. Peu d'études ont pour l'instant évalué les performances de l'IRM sur une large population. Cependant, la spécificité de l'IRM est en général proche de 100% avec une IRM 3 Tesla et des séquences optimisées, ce qui en fait une imagerie de choix en seconde intention. Son association avec la TEP à la ^{18}F-Fluorocholine a été évaluée et a montré des résultats intéressant en cas d'adénome kystique (la partie kystique captant en général peu la ^{18}F-Fluorocholine) [50].

B. Imagerie en médecine nucléaire

1. *Scintigraphie*

Historiquement, les premiers médicaments radiopharmaceutiques (MRP) utilisés au début des années 80s ont été la sélénométhionine puis le thallium, initialement seul puis en association avec le pertechnetate marqué au ^{99m}Tc, avec des performances de détection de modestes [51] à excellentes (jusqu'à 92% de VPP) pour le thallium mais avec des caractéristiques physiques inadéquates à une imagerie peu irradiante [27].

A la fin des années 80 le ^{99m}Tc-sestamibi s'est rapidement imposé grâce à ses meilleures performances et à la dosimétrie plus faible pour le patient.

a) ^{99m}Tc-sestamibi

Le principe de cette scintigraphie repose sur la meilleure absorption du ^{99m}Tc-sestamibi par le tissu parathyroïdien que par le tissu thyroïdien et un différentiel de clairance. Le sestamibi ou hexakis-2-methoxy-2-isobutyl-isonitrile marqué au technétium 99m est un complexe chargé positivement et lipophile qui traverse les membranes cellulaires et s'accumule dans les mitochondries. Ces mitochondries sont particulièrement abondantes dans les parathyroïdes, en particulier dans les cellules oxyphiles, ce qui explique l'hyperfixation des glandes parathyroïdes [52] mais

également le caractère non spécifique avec une fixation physiologique dans les autres tissus riches en mitochondries comme la thyroïde, les glandes salivaires, le myocarde…

Concernant le protocole d'acquisition en « double temps », une activité moyenne de 750 MBq de sestamibi (400 à 900 MBq selon le poids du patient et les centres) est suivie d'une acquisition précoce (entre 10 et 20 minutes post-IV.) puis tardive (2 heures post-IV). Cette acquisition multiphasique permet de détecter les glandes parathyroïdes notamment par la cinétique du MRP dans les glandes.

Les acquisitions sont réalisées à l'aide d'une gamma-caméra équipée habituellement de collimateurs basse énergie et haute résolution (LEHR), en associant une acquisition champ large, couvrant la base du crâne au diaphragme pour la détection des glandes ectopiques, à une acquisition cervicale centrée sur la loge thyroïdienne, si possible avec un collimateur sténopé pour maximiser la résolution. La fenêtre énergétique d'acquisition doit être centrée sur le photopic du ^{99m}Tc soit 140 keV avec une matrice d'acquisition de 128x128 ou 256x256 pixels. Historiquement, les acquisitions planaires de face, obliques et de profil étaient utilisés. Aujourd'hui, les acquisitions tomoscintigraphiques couplées à une TDM basse dose sont les plus communément réalisées (« TEMP-TDM »), en raison de leurs meilleures performances globales [53].

La scintigraphie des glandes parathyroïdes présente l'avantage d'avoir d'excellentes performances globales, et il a été mis en évidence que sa réalisation en pratique courante présentait un rapport coût-bénéfice favorable [54].

Concernant ses limites, elle peut être mise en défaut dans les adénomes présentant une population préférentiellement composée de cellules principales moins riches en mitochondries. A l'inverse, certaines parathyroïdes possèdent un wash-out très rapide, notamment dans les hyperplasies. Une des solutions possibles est la réalisation d'acquisitions dynamiques, dès l'injection du MRP. Des faux positifs sont également possibles lors de nodules thyroïdiens, de thyroïdite ou devant une adénopathie cervicale inflammatoire.

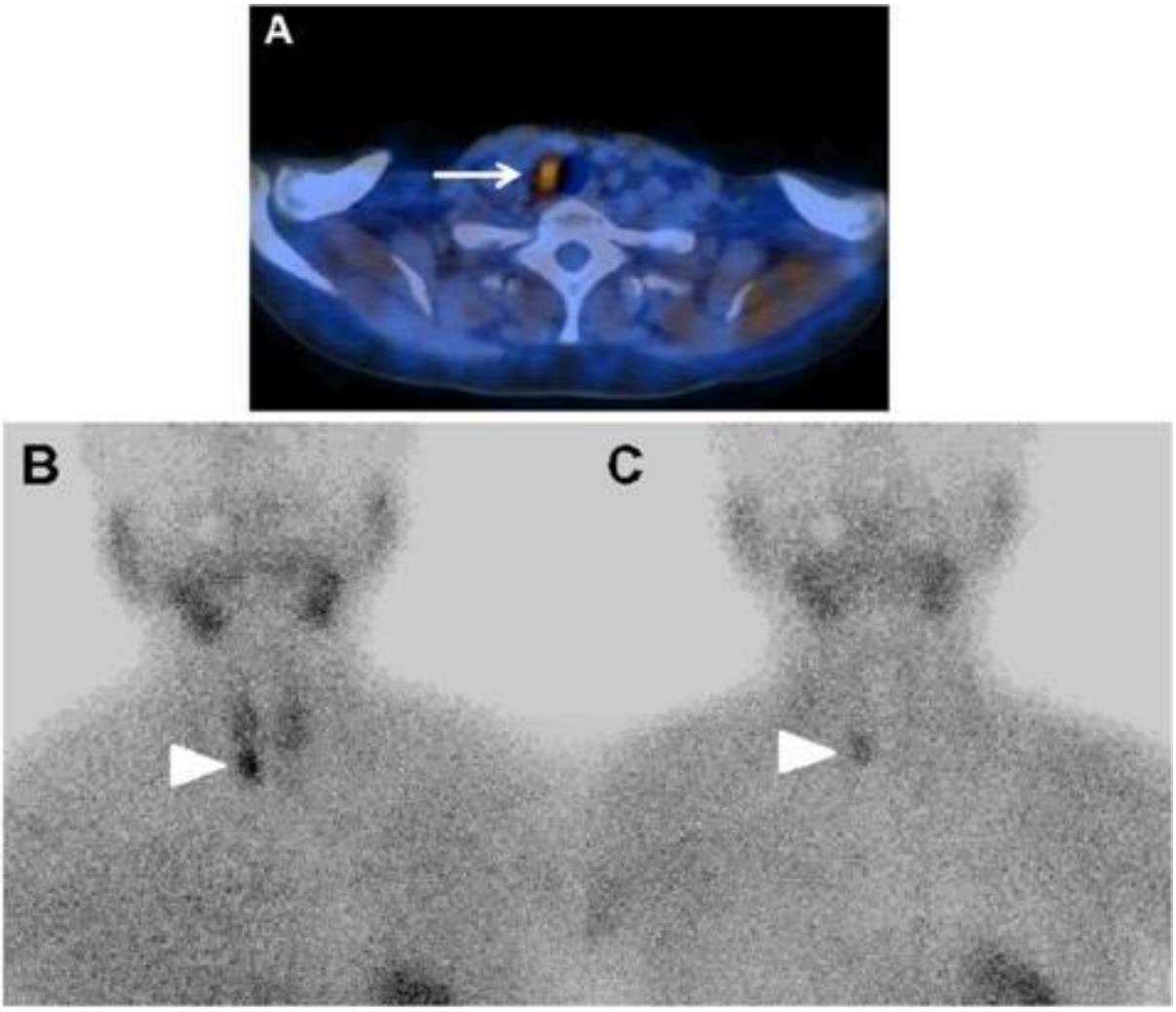

Figure 16 : Scintigraphie au ^{99m}Tc-sestamibi dite « double-temps », avec acquisition TEMP/TDM (A) mettant en évidence un adénome parathyroïdien. MIP au temps précoce (B) et tardif (B) [55].

b) ^{99m}Tc-Tetrofosmine

La 1,2-bis [bis(2- ethoxyethyl) phosphino] éthane marqué au technetium-99m ou Tetrofosmine est aussi une molécule chargée positivement et lipophile, pouvant passer les membranes cellulaires et s'accumuler dans les mitochondries. L'activité administrée pour la scintigraphie est égale à celle du sestamibi. A la différence du sestamibi, elle ne présente pas de clairance différentielle. Elle est donc peu appropriée à la réalisation d'une scintigraphie parathyroïdienne « double-temps ». Ce MRP est rarement utilisé seul, il est le plus souvent utilisé en double isotope avec soustraction.

En France, la Tetrofosmine ne dispose pas d'autorisation de mise sur le marché pour cette indication.

c) Double acquisition avec soustraction

Comme les MRP sont captés par la thyroïde et les glandes parathyroïdes, la sensibilité de l'examen peut être augmentée par une imagerie complémentaire de la glande thyroïde au ^{99m}Tc-Pertechnetate de sodium ($Na[TcO_4]$) avec une acquisition en 2 temps, puisque les deux MRP partagent le même photopic (140 KeV), ou en double-isotope avec de l'iode 123 (photopic de 159 KeV).

L'acquisition thyroïdienne peut être soustraites numériquement de l'acquisition parathyroïdienne en planaire voire en tomoscintigraphie. La soustraction des deux acquisitions va permettre d'isoler les foyers évocateurs de parathyroïdes hyperfonctionnelles.

Si l'Iode est utilisé, alors la posologie injectée sera entre 3,7 et 18,5 MBq selon les centres, et les deux acquisitions pourront être réalisées conjointement, en définissant une seconde fenêtre énergétique asymétrique décentrée sur 159 keV pour limiter le recouvrement de pics avec le ^{99m}Tc [53]. L'acquisition de l'Iode 123 est classiquement réalisée entre 2 et 4 heures après l'injection de ce dernier. Le protocole double-isotope est plus onéreux avec un temps de présence augmenté du patient dans le service.

Les acquisitions du pertechnetate sont quant à elles réalisées entre 20 et 30 minutes après l'administration du MRP avec les mêmes paramètres que l'acquisition que pour le sestamibi ou la tetrofosmine. Si le pertechnetate est utilisé alors les deux acquisitions devront être réalisées séparément avec la même fenêtre énergétique. La dose injectée en pertechnetate dépendra de l'ordre de réalisation des acquisitions (à partir de 74 MBq si l'acquisition au pertechnetate est réalisée en premier et jusqu'à 150 MBq si elle est réalisée en dernier).

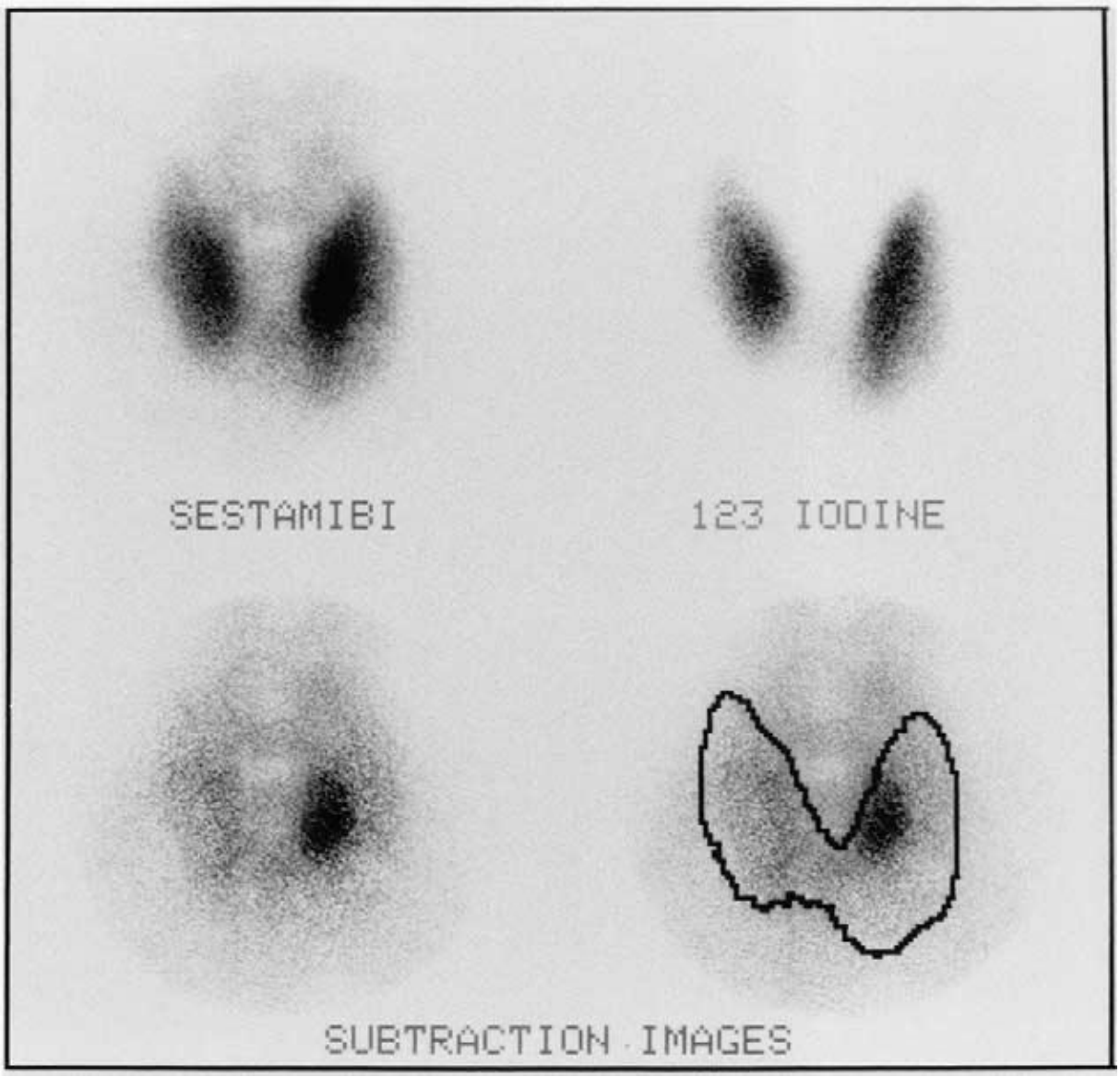

Figure 17 : Scintigraphie de soustraction dite « double-isotope », avec acquisition simultanée des images ^{99m}Tc-Sestamibi et ^{123}Iode, avec mise en évidence d'un adénome parathyroïdien postérieur au tiers moyen du lobe thyroïdien gauche [56].

d) Performances

La scintigraphie au sestamibi présente une sensibilité globale à 88%, d'après une méta-analyse de 96 études, avec une variabilité importante mais des performances globalement supérieures à celles de l'échographie. Cette sensibilité est néanmoins nettement diminuée en cas d'hyperplasie, notamment à cause de sa résolution spatiale limitée [34]. Ces données datent d'une dizaine d'années, avec des études plus

récentes retrouvant des performances accrues à 92,6% en cas d'adénome unique. Par ailleurs, les performances sont probablement encore plus élevées désormais, avec les détecteurs CZT (Cadmium-Zinc-Telluride) et des caméras CZT grands champs par l'augmentation de la résolution en énergie, de la sensibilité et parfois de la résolution spatiale de ces caméras.

Les acquisitions double-isotope présentent une meilleure sensibilité que la scintigraphie double-temps et sont notamment utiles en cas de rétention thyroïdienne du MRP (goitre multinodulaire…) ou, à l'inverse, de wash-out rapide. La scintigraphie double-isotope combinant sestamibi et pertechnetate présente une sensibilité pouvant atteindre 97% pour les adénomes et supérieure à 60% en cas de pathologie multiglandulaire [57]. Pour l'association du sestamibi et de l'Iode, on retrouve une sensibilité à 95% avec une spécificité à 89% et une VPN à 83%, au prix néanmoins d'une irradiation supplémentaire et d'un cout plus élevé [58].

2. *Tomographie par Émission de Position (TEP)*

La tomographie par émission de position repose sur le principe d'annihilation d'un positon induisant l'émission de deux photons de 511 keV de direction opposée. Le positon est émis par une désintégration radioactive de type B+. La TEP offre une meilleure résolution spatiale que la scintigraphie. Cette technique a commencé à s'ancrer dans les pratiques cliniques à la fin des années 90, et l'utilisation plus spécifique dans la localisation des adénomes parathyroïdiens a débuté dans les années 2010 [59]. Il existe aujourd'hui plusieurs MRP utilisables et, en France, seul la ^{18}F-Fluorocholine (FCH) est autorisée.

a) *Analogues radiomarqués de la choline*

Le processus exact expliquant la fixation des MRP analogues de la choline n'est pas parfaitement connu, néanmoins la choline est un substrat du renouvellement des membranes cellulaires.

Les analogues de la choline peuvent être marqués au Carbone 11 (^{11}C) et au Fluor 18 (^{18}F). Il existe une prédominance d'utilisation clinique de MRP fluorés, devant

l'absence de nécessité d'un cyclotron sur site (demi-vie plus longue du ^{18}F). La ^{18}F-fluorocholine (FCH) ou N-[(18F)fluorométhyl]-2-hydroxy-N,N-diméthyléthanaminium, est aujourd'hui le principal MRP utilisé dans cet indication. L'injection est réalisée avec une activité variant entre 1 et 4 MBq/kg.

Plusieurs protocoles ont été proposés, sans qu'un consensus soit établi par les recommandations actuelles. Il s'agit de l'objectif du travail présenté en seconde partie (Cf PARTIE II.)[26].

La réalisation en première intention n'est actuellement pas d'usage dans les recommandations européennes mais reste une option selon la disponibilité dans les pays.

Ses avantages comparativement à la scintigraphie sont ses performances globales plus prometteuses, une résolution spatiale plus importante, une rapidité et simplicité de réalisation. L'utilisation couplée à l'IRM est une voie en cours d'étude. Il s'agit également de la seule modalité d'imagerie pour laquelle il a été montré qu'une parathyroïdectomie sélective pouvait être réalisée sans test PTH peropératoire [60]. Un autre avantage est la possibilité de quantification absolue en TEP, permettant de donner un argument simple en faveur d'une parathyroïde hyperfonctionnelle (si le SUVmax parathyroïdien est supérieur au SUVmax thyroïden).

Concernant ses limitations, il s'agit d'un examen onéreux, qui reste irradiant et dont l'accessibilité varie selon les centres. Les possibilités de faux positifs par l'existence d'adénopathies cervicales inflammatoires, d'une thyroïdite ou de nodules thyroïdiens ont aussi été largement décrits. Il est notamment difficile de distinguer un nodule thyroïdien d'une parathyroïde intra-thyroïdienne. Par ailleurs, lors d'un antécédent de thyroïdectomie, un éventuel reliquat thyroïdien peut mimer une parathyroïde hyperfonctionnelle. Des adénomes avec wash-out précoce sont également décrits, avec un risque de faux négatif en l'absence d'acquisition précoce [26].

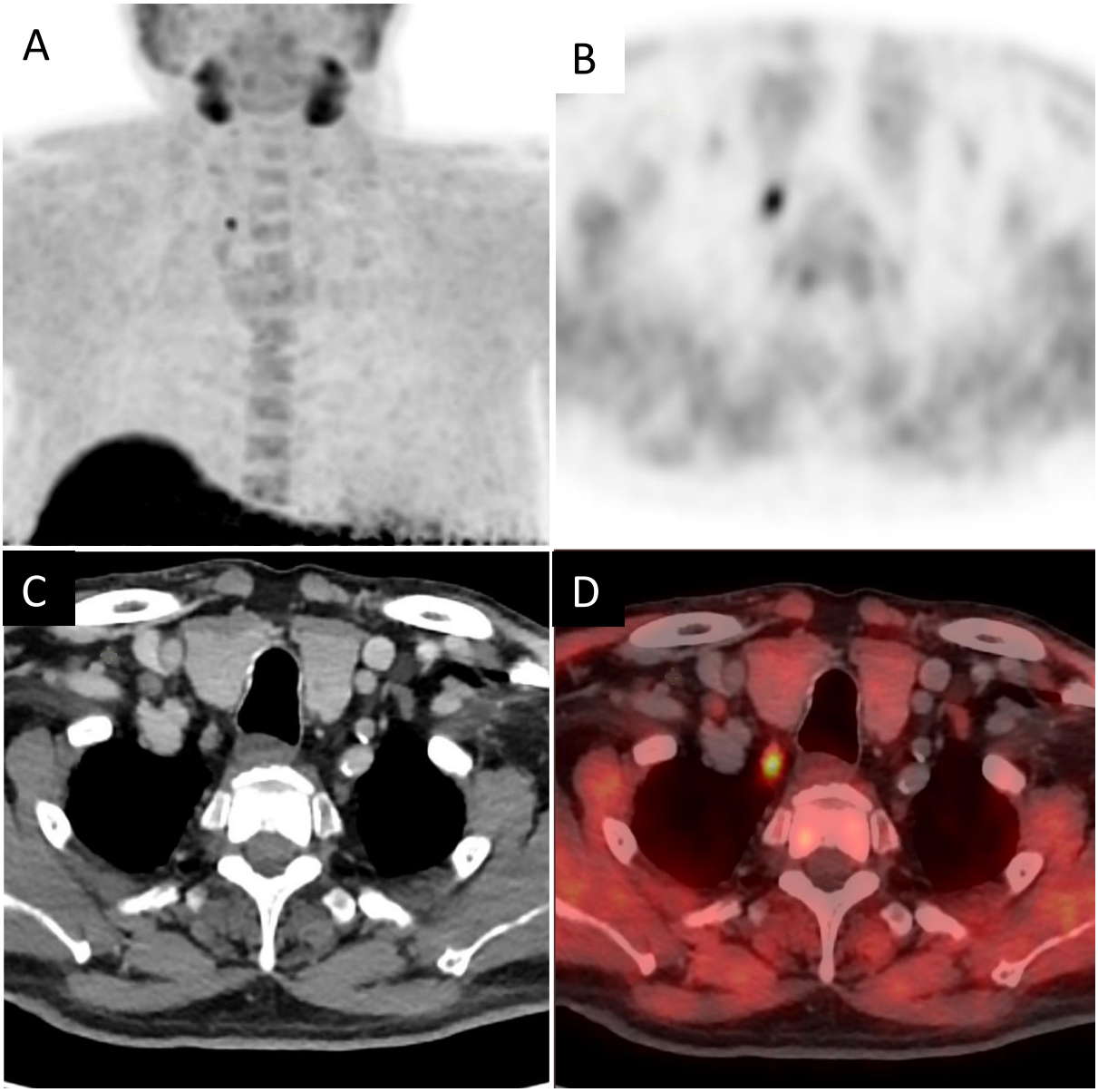

Figure 18 : TEP à la 18F-Fluorocholine avec MIP, CT, TEP (A, B, C et D respectivement) montrant un adénome parathyroïdien typique avec pédicule vasculaire.

b) Autres traceurs

Il existe un autre MRP utilisé en TEP qui a montré de bonnes performances. Il s'agit de la méthionine radiomarquée au ^{11}C, qui est un des acides aminés nécessaires à la formation de la PTH. Sa sensibilité est de 77% d'après une méta-analyse [61]. Ce MRP est réservé à la recherche et sa disponibilité serait limitée aux centres disposant d'un cyclotron. Néanmoins certains centres l'utilisent parfois en seconde intention, en cas de TEP à la FCH négative [26].

D'autres analogues des acides aminés radiomarqués (la ^{18}F-fluoroéthyltyrosine, et la ^{11}C-phénylalanine) ont été testés avec des performances plus modestes voire insuffisantes.

Le ^{18}F-Fluoro-Desoxy-Glucose (FDG), MRP le plus utilisé en TEP aujourd'hui, n'est pas recommandé dans les hyperparathyroïdies primitives. Néanmoins, il peut s'avérer utile devant une suspicion ou preuve de carcinome parathyroïdien afin de caractériser l'agressivité tumorale et de rechercher des localisations secondaires. Il peut également être utile dans le bilan des tumeurs brunes.

c) Performances

On retrouve dans les études des sensibilités dépassant presque systématiquement les 90%. La localisation préopératoire est correcte dans 96,8% des examens avec en méta-analyse une sensibilité de 95%, une excellente VPP de 97% en analyse par patient, une sensibilité de 92% et une VPP de 92% en analyse par lésion [62]. La TEP a montré sa supériorité en terme de performances face à la scintigraphie quel que soit la méthode, à l'échographie et au scanner dynamique [63]. Des études plus récentes avec des effectifs plus réduits montrent des sensibilités encore plus élevées depuis l'avènement des caméras TEP numériques plus performantes.

C. Méthodes Diagnostiques invasives

Elles comprennent principalement le prélèvement veineux sélectif et l'artériographie sélective avec prélèvement veineux sélectifs. Le principe repose sur la mesure des variations de PTH dans les différentes veines, soit spontanément, soit après induction d'une hypocalcémie (dans le cas de l'artériographie associée). Elles possèdent de bonnes performances lors de la persistance d'une hyperparathyroïdie primitive après première chirurgie : sensibilité à 74% pour le prélèvement veineux sélectif et VPP à 92% pour l'artériographie avec prélèvement veineux [64,65].

Les risques de complications comprennent principalement les collections post opératoires cervicales, pouvant comprimer les voies aériennes supérieures, et les risques inhérents à une chirurgie. Ces techniques restent marginales et réservées aux cas complexes.

D. Présentation de l'étude

Puisque les études sur la TEP avec la ^{18}F-Choline semblent démontrer une supériorité par rapport à la scintigraphie et qu'il n'existe pas encore de recommandations établies sur les protocoles d'acquisition, nous nous proposons de comparer les acquisitions TEP précoces avec une acquisition de référence précoce et tardive.

L'acquisition précoce semble en effet indispensable pour éviter les faux négatifs lors de glandes parathyroïdes hyperfonctionnelles à clairance rapide et l'acquisition tardive, à 1h post-IV., semble offrir le meilleur contraste pour la détection des glandes pathologiques.

Nous proposons également d'étudier un nouveau protocole alternatif avec une acquisition précoce et une acquisition tardive facultative, lors de résultats douteux sur la première phase.

PARTIE 2: ETUDE

Optimal protocol for ^{18}F-Fluoro-Choline PET in hyperparathyroidism: Is late acquisition still needed?

Short title: Fast Fluoro-Choline PET protocol for hyperparathyroidism

Aurélien Callaud[1], Matthieu Bailly[1] MD-PhD, Gilles Metrard[1] MD

1.Nuclear Medicine Department, CHU ORLEANS, Orleans, France

Correspondance : Aurélien CALLAUD

Phone : +33(0)632706376 ; Fax : +33(0)238514945

Mail: au.callaud@gmail.com

ORCID: 0000-0003-4129-7114

Acknowledgement

We gratefully thank CIC 1415, CHU de Tours, Inserm, Tours, France for helping us through this research.

ABSTRACT

Introduction:

Hyperparathyroidism is a common endocrine disorder and imaging is essential for locating hyperfunctioning glands and managing patients. ^{18}F-Fluoro-Choline PET (FCH PET) seems effective in challenging cases but there is no standardized protocol leading to inhomogeneous practices. We compared various acquisition protocols and investigated the possibility of conducting faster examinations without sacrificing performances.

Method:

This comparative study evaluated systematic dual time, only early and a hybrid protocol of FCH PET acquisitions in hyperparathyroidism. 126 patients underwent systematic dual-time FCH PET. Concordance between protocols was assessed along with quantitative uptake ratios. Diagnostic performances were calculated with FCH PET for whom histology was available.

Results:

115/126 patients had same results between only early and dual-time acquisitions (91.3%, Kappa = 0.860 [0.784 - 0.936]). With the hybrid protocol including a late scan only in doubtful uptakes on early acquisition, 124/126 patients would have same diagnosis (98.4%, Kappa = 0.974 [0.938; 1.000]). On a per lesion analysis with histological proof (Considering 72 lesions with histology) all tested protocols had a sensitivity over 96,5% and a Predictive Positive Value (PPV) over 94%.

Conclusion:

FCH PET Early acquisition with late scan reserved for doubtful uptakes has the same diagnostic performances than dual time protocol, with early acquisition alone giving the diagnostic answer in less than 20 minutes for more than 85% of the patients.

***Keywords**:* Fluoro-Choline PET; diagnostic performances; scan time; Hyperparathyroidism

INTRODUCTION

Hyperparathyroidism is the third most common endocrine disorder and the most frequent cause of hypercalcemia due to parathyroid hormone overproduction (1). Its etiologies include single parathyroid adenoma (80%), multiple adenomas or parathyroid hyperplasia constituting multi-glandular diseases (20%) and exceptionally parathyroid carcinoma (<1%) (2). The etiological treatment is surgical with different approaches and techniques depending on whether the pathology is uni- or multi-glandular (3). Therefore, pre-therapeutic imaging plays a fundamental role in these patients and European guidelines recommend cervical ultrasound and parathyroid functional imaging, which is scintigraphy in most cases (4). More recently, ^{18}F-Fluoro-Choline PET (FCH PET) in this indication has been highlighted, especially in case of discordance with first line imaging (5–8). It is considered at least as a second-line option (4) with potentially superior performances compared to scintigraphy (9). Medical treatment is often reserved for patients with contraindications to surgery.

There is no consensus on the exam protocol for both scintigraphy and PET (4). One PET protocol evaluated on 43 patients, involved a systematic late acquisition at 60 minutes, with optional early acquisition at 5 minutes to reduce false negative in case of wash-out (10). Another study evaluated an intermediate acquisition at 20 minutes, followed by an additional late acquisition in case of negativity, on 22 patients with good results (11). Other protocols have been proposed with a wide practice variability among centers due to this lack of standardization.

The goal of this study is to compare the performances of early, systematic dual-time FCH PET acquisitions and a 2-steps hybrid protocol depending on the results of the early phase.

MATERIAL AND METHODS

Patient population

This retrospective study with intra-patient comparisons included all consecutive patients who were referred in our department for hyperparathyroidism indication with a dual-time FCH PET acquisition between November 2020 and October 2022. This study was conducted in accordance with local guidelines established by the ethics committee and an information notice was sent to each patient.

In accordance with our institutional protocol, a biological assay of parathyroid hormone, vitamin D and serum calcium level was performed at the time of venous catheter placement for PET scan.

When patients underwent surgery, histological findings results were collected and correlated to PET data. By default, the diagnosis from multidisciplinary staff was considered.

PET Acquisition and analysis

Patients underwent a systematic dual-time FCH-PET protocol on a digital PET (Vereos, Philips™). A 16-minutes acquisition was performed 5 min and 60 min after injection of 249.3 ± 13 MBq of 18F-Fluoro-Choline. Each time phase included a cervical high-resolution acquisition centered on the thyroid gland (10 min, pixel size: 1x1x1 mm) and a second covering from skull base to diaphragm for ectopic gland detection (6 min). The 60 min CT acquisition was optionally enhanced with an iodine contrast agent.

Early and late examination phases were reviewed with a 2-steps review process: early acquisition alone first and after adding late acquisition. A hybrid protocol version including early acquisition with an optional late acquisition (only when early acquisition was doubtful) was also analyzed.

For each review, focus uptake that could correspond to an hyperfunctional parathyroid was classified according to a 3-points Likert scale: negative (Likert 0), doubtful (Likert 1) or positive (Likert 2).

For each protocol, the exam result was then classified into 4 diagnostic categories: uni-glandular disease (UGD), multi-glandular disease (MGD for more than one focal uptake Likert 2), "NC" (non-contributive, corresponding to the presence of at least one focal uptake Likert 1) or negative. These categories corresponded to the potential surgical options.

SUVmax measurement and localization of focal uptakes were recorded. A reference activity was measured in thyroid and normal cervical superior lymph node. Parathyroid to thyroid and lymph node to thyroid uptake ratios were calculated. Measurements were replicated on all series.

Outcomes

Primary outcome was the performances comparison of the hybrid FCH PET protocol versus only early or systematic dual-time acquisitions in a per-patient and per-lesion analysis. The per-lesion analysis was performed in the subgroup of patients for whom complete surgical and histopathological data were available (72 lesions).

Analysis also included a comparison of uptake ratios.

Statistical analysis

For quantitative categorial variables, a Cohen's Kappa test was performed. As proposed by Cohen, Kappa was ≤ 0 for no agreement, 0.01–0.20 for none to slight, 0.21–0.40 for fair, 0.41– 0.60 for moderate, 0.61–0.80 for substantial, and 0.81–1.00 for almost perfect agreement (12). Quantitative uptake ratios were compared with the use of sample Student's t-tests. Sensitivity and Predictive Positive Value (PPV) were calculated for each series on a per-lesion analysis. Three values were obtained for sensitivity and positive PPV by employing different methods to account for doubtful cases. Firstly, by excluding them from calculations, secondly by considering doubtful cases as positive and thirdly by assigning them half weight in calculations (half positive, half negative). The value retained for sensitivity and PPV was the one obtained by excluding all uncertain cases and other values were noted between brackets.

All statistical analysis were performed using R Software (R Core Team) version 4.2.2 and Prism (Graphpad) version 9.

RESULTS

Study population and data

135 patients underwent a dual-time PET/CT scan for primary hyperparathyroidism and nine of them were excluded due to incomplete data acquisition. The main characteristics of these patients are presented in Table 1. 126 patients (26 men, 100 women; mean age 67 y; age range 20-90 y) fulfilled the described criteria (Figure 1).

The average values of SUVmax between early and late acquisitions are summarized in Table 2.

A total of 156 uptake foci were identified in 107 of the 126 patients, and the complete dual-time PET results were as follows: 73 uniglandular disease (58%), 24 Multiglandular Disease (MGD) (19%), 10 Not Conclusive (NC) (8%), and 19 negative cases (15%) (Table 3 & table 4). Among the 19 negative patients, only 4 had confirmed biochemical typical hyperparathyroidism in the follow-up.

56 patients underwent surgery with histological analysis corresponding to the exploration of 72 parathyroid foci (Figure 1).

10 % of patients had an ectopic parathyroid, defined has anywhere except in the parathyroid compartments along the migratory path, from the carotid bifurcation to the pericardium, predominantly retro-esophageal or intrathymic. No patient had an intramediastinal, intrathymic or intrapericardial parathyroid.

Per-patient analysis

On 126 patients, 115 (91.3%) had the same diagnosis between early alone and dual-time acquisitions, including 17 negatives, 70 UGD, 19 MGD and 9 NC with a Kappa coefficient of 0.860 (0.784 - 0.936) indicating an almost perfect agreement.

11 patients (8.7%) had a different diagnosis between early and dual-time diagnosis. Among them 9 were initially classified as NC (7.1%) with early acquisition only and were then reclassified as 2 negatives, 3 UGD and 4 MGD. For the last 2 patients (1.6%), one focal uptake was reclassified as MGD, and one negative patient was reclassified as NC (Table 3).

For the hybrid protocol with optional late acquisition, there were 124/126 patients with the same PET results than dual-time acquisition (98.4%) with a Kappa coefficient of 0.974 [0.938; 1.000]. This protocol showed also an almost perfect agreement with the systematic dual-time acquisitions (Table 4). There were only 18 patients (14% of examinations) for whom the early acquisition was NC, which therefore would have led to the realization of a late acquisition in the hybrid protocol.

Concerning the two patients out of 126 who were differently classified by hybrid protocol and systematic dual-time acquisition, additional data were collected to obtain a certainty diagnosis. The first patient was initially classified with early acquisition only as negative and reclassified as a non-conclusive (NC) after late acquisition interpretation. No surgery was performed, and a follow-up blood test 4 months after the examination showed spontaneously normalized phosphocalcic levels. Therefore, it appeared that the early acquisition alone

correctly diagnosed this patient, unlike the dual-time point acquisition which did not provide a clear distinction. The second patient was classified as UGD with early acquisition alone and reclassified as an MGD with late acquisition. No surgery was performed due to the impossibility of distinguishing between selective parathyroidectomy or multiple parathyroidectomies, and a borderline general state. A blood test conducted 2 months later showed a normal high calcium level with PTH still three times higher than normal. The patient's management is still under discussion and the entire medical history did not allow for a definitive diagnosis at this time.

Per-lesion analysis

72 parathyroid foci (56 patients) were fully explored surgically with histological analysis, allowing the establishment of diagnostic performances by lesion. As explained each performances value has a range including values depending on the method of handling doubtful cases. Contingency tables used to establish these performances are available in supplementary data (Tables 5, 6 & 7).

FCH PET sensitivities were 96.6% [96.6%-96.8%], 96.7% [96.7%-96.9%] and 98% [98 to 98.5%] respectively for early acquisition alone, hybrid protocol and for systematic dual-time acquisition.

PPV were 94.4% [94.4%-95.5%], 95.2% [95.2-95.5%] and 95.2% [95.2-95.5%] respectively for early acquisition alone, hybrid acquisition and systematic dual-time acquisition.

Quantitative uptake and uptake ratios

Parathyroid to Thyroid ratios (P/T) was significantly higher on the late compared to the early acquisition with a mean difference of 26% (0.26 [0.18; 0.33], $p < 0.0001$).

On early acquisition, 9.4% of patients (10/106 patients excluding negative results) had a higher cervical lymph node SUVmax than the parathyroid SUVmax compared to 6.6% in the late acquisition (7/106 patients, 5 were common with early acquisition). Lymph Node to Thyroid (N/T) ratios were significantly lower on the late acquisition with a mean 9.4% decrease (0.094 [-0.13: -0.05], $p < 0.0001$).

DISCUSSION

In this study, we demonstrated that the diagnosis established by an early FCH PET acquisition with an optional late acquisition if inconclusive (named hybrid protocol), was consistent with the diagnosis established by systematic dual-time reference acquisition (Kappa coefficient of 0.974 [0.938; 1.000]), and provided 96.7% [96.7%-96.9%] sensitivity and 95.2% [95.2-95.5%] PPV.

To our knowledge, we report the largest dual-time FCH PET cohort with 126 patients including a strong proportion of histological assessment (49% of lesions). Rep et al. compared the uptake at 5 min, 60-min and 90-min post-IV in a 43 patients cohort (10) with surgery and concluded that the optimal scan time was 60 minutes, due to a better lesion contrast. Gauthé et al., in a cohort of 22 patients with Multiple endocrine neoplasia type 1, recommended an intermediate acquisition at 20 minutes followed by an additional late acquisition in cases of negativity (11). Broos et al. compared parathyroid adenoma uptake intensities between early 5-minute and late 60-min acquisitions in 64 patients with surgery (13). In 89% of their patients, hyperfunctioning parathyroid glands were adequately visualized on early imaging. The authors recommended dual time point imaging when finding was not conclusive on early scan (negative). These studies are in line with our results.

For the hybrid protocol, the exam conclusions were equivalent with dual-time acquisition except for 2 patients that didn't undergo surgery. For at least one patient, the follow-up showed complete biological normalization which suggested that the late acquisition induced a false positive result probably by the better late contrast. The approach to reserve it in case of doubtful early acquisition (than negative acquisition in other studies (13)) could reach to same or better performances by limiting this risk.

This study showed a higher FCH PET sensitivity compared to what was described in the literature for scintigraphy, where it varies from 65% to 91% for all pathologies combined (Adenoma and MGD) (9,13–15). PET sensitivities found in the per-lesion analysis (from 96.6% to 98.5%) were similar or slightly higher than the literature data, where they range from 90% to 95% (4,17,18). This could be explained by the use of a digital PET with a higher detection sensitivity and a better resolution, particularly discriminant considering small structures like hyperfunctioning parathyroids (7). Regarding this, due to small structures explored, digital PET should be preferred in this indication as recommended by EANM guidelines (4). Sensibility of systematic dual time was slightly higher than hybrid protocol (98% versus 96.5%) but it was mainly due to the detection of a supplementary

foci of parathyroid hyperplasia cases which had no impact on surgery. However, dual-time and hybrid protocol had strictly identical PPV at 95.2%. It was also slightly higher compared to PPV reported in previous studies (92%) (4).

Uptake Ratios between parathyroid and thyroid (P/T Ratios) were significantly higher in the late acquisition compared to the early acquisition, which was consistent with previous data (13). This reflected a higher uptake discrepancy between hyperfunctional parathyroids and thyroid on the late acquisition, relevant for intrathyroidal ectopy or when there was increased lymph nodes uptakes (19). However, the risk of fast wash-out made it necessary to maintain early acquisition (11).

The 10% ectopic glands of this study were less frequent than in the literature were they was approximately 16% (20). In our cohort, there were no mediastinal ectopia but mainly para-esophageal or retro-esophageal locations for which the surgical approach may be different. Therefore, when there is a suspicion of an ectopic gland on early acquisition, it could be relevant to extend the hybrid protocol to these cases.

This study has a main limitation that need to be acknowledged. It was retrospective and an anatomopathological diagnosis or the outcome of a consensus meeting was not systematically obtained. This is especially true for 29 patients who had negative explorations, biological assessments spontaneously normalized or inconclusive results that were not investigated.

To highlight the clinical relevance of the results, the hybrid acquisition protocol can benefit to most patients (over 85%) with a potential reduction of scan time and a lower dosimetry by performing only one CT instead of two.

CONCLUSION

FCH PET is an excellent exam in diagnosing and locating hyperparathyroidism with sensitivity over 96% in our large cohort of patients and histology for almost 50% of them. Early acquisition (at 5 min post-IV) with late scan in case of inconclusive results has the same diagnostic performances than systematic dual time protocol. Based on our results, early acquisition alone could give the diagnostic answer in less than 20 minutes for more than 85% of the patients.

---------- **KEY POINTS:**

QUESTION: Is Fluoro-Choline PET's late acquisition systematically necessary for etiological diagnosis of primary hyperparathyroidism?

PERTINENT FINDINGS:

In more than 85% of FCH PET, late acquisition does not provide supplementary useful data and could increase false positive exams.

Using early acquisition with optional late scan if inconclusive, sensitivity and PPV of FCH PET for diagnosing and locating hyperparathyroidism is very high, respectively 96.7% [96.7%-96.9%] and 95.2% [95.2-95.5%].

IMPLICATIONS FOR PATIENT CARE:

FCH PET protocol with systematic early acquisition at 5 min and an additional late acquisition in case of doubtful results had equivalent performances with less false positive exams. Exam time could be reduced for most patients without impact on its performances, improving patient care flow in PET units.

Conflict of interest statement

Conflicts of interest and sources of funding: No potential conflicts of interest relevant to this article exist.

REFERENCES

1. Fraser WD. Hyperparathyroidism. The Lancet. 2009;374:145–158.

2. Duan K, Gomez Hernandez K, Mete O. Clinicopathological correlates of hyperparathyroidism. J Clin Pathol. 2015;68:771–787.

3. Bilezikian JP, Khan AA, Silverberg SJ, et al. Evaluation and Management of Primary Hyperparathyroidism: Summary Statement and Guidelines from the Fifth International Workshop. J Bone Miner Res. 2022;37:2293–2314.

4. Petranović Ovčariček P, Giovanella L, Carrió Gasset I, et al. The EANM practice guidelines for parathyroid imaging. Eur J Nucl Med Mol Imaging. 2021;48:2801–2822.

5. Giovanella L, Bacigalupo L, Treglia G, et al. Will 18F-fluorocholine PET/CT replace other methods of preoperative parathyroid imaging? Endocrine. 2021;71:285–297.

6. Aphale R, Damle N, Chumber S, et al. Impact of Fluoro-Choline PET/CT in Reduction in Failed Parathyroid Localization in Primary Hyperparathyroidism. World J Surg [Internet]. 2023 [cited 2023]; Available from: https://link.springer.com/10.1007/s00268-022-06866-6

7. López-Mora DA, Sizova M, Estorch M, et al. Superior performance of 18F-fluorocholine digital PET/CT in the detection of parathyroid adenomas. Eur J Nucl Med Mol Imaging. 2020;47:572–578.

8. Morland D, Lalire P, Deguelte S, et al. Added value of 18F-fluorocholine positron emission tomography-computed tomography in presurgical localization of hyperfunctioning parathyroid glands after dual tracer subtraction scintigraphy failure: A retrospective study of 47 patients. Medicine (Baltimore). 2020;99:e18681.

9. Cuderman A, Senica K, Rep S, et al. ^{18} F-Fluorocholine PET/CT in Primary Hyperparathyroidism: Superior Diagnostic Performance to Conventional Scintigraphic Imaging for Localization of Hyperfunctioning Parathyroid Glands. J Nucl Med. 2020;61:577–583.

10. Rep S, Lezaic L, Kocjan T, et al. Optimal scan time for evaluation of parathyroid adenoma with [^{18} F]-fluorocholine PET/CT. Radiol Oncol. 2015;49:327–333.

11. Gauthé M, Dierick-Gallet A, Delbot T, et al. 18F-fluorocholine PET/CT in MEN1 Patients with Primary Hyperparathyroidism. World J Surg. 2020;44:3761–3769.

12. McHugh ML. Interrater reliability: the kappa statistic. Biochem Medica. 2012;22:276–282.

13. Broos WAM, Wondergem M, van der Zant FM, et al. Dual-Time-Point ^{18} F-Fluorocholine PET/CT in Parathyroid Imaging. J Nucl Med. 2019;60:1605–1610.

14. Woods A-M, Bolster AA, Han S, et al. Dual-isotope subtraction SPECT-CT in parathyroid localization. Nucl Med Commun. 2017;38:1047–1054.

15. Ruda JM, Hollenbeak CS, Stack BC. A systematic review of the diagnosis and treatment of primary hyperparathyroidism from 1995 to 2003. Otolaryngol--Head Neck Surg Off J Am Acad Otolaryngol-Head Neck Surg. 2005;132:359–372.

16. Nichols KJ, Tomas MB, Tronco GG, et al. Sestamibi parathyroid scintigraphy in multigland disease. Nucl Med Commun. 2012;33:43–50.

17. Treglia G, Piccardo A, Imperiale A, et al. Diagnostic performance of choline PET for detection of hyperfunctioning parathyroid glands in hyperparathyroidism: a systematic review and meta-analysis. Eur J Nucl Med Mol Imaging. 2019;46:751–765.

18. Broos WAM, Wondergem M, Knol RJJ, et al. Parathyroid imaging with 18F-fluorocholine PET/CT as a first-line imaging modality in primary hyperparathyroidism: a retrospective cohort study. EJNMMI Res. 2019;9:72.

19. Imperiale A, Taïeb D, Hindié E. 18F-Fluorocholine PET/CT as a second line nuclear imaging technique before surgery for primary hyperparathyroidism. Eur J Nucl Med Mol Imaging. 2018;45:654–657.

20. Phitayakorn R, McHenry CR. Incidence and location of ectopic abnormal parathyroid glands. Am J Surg. 2006;191:418–423.

Table 1: Patients Characteristics and PET findings.

Characteristics	**Value**
Age (Years)	67 +/- 13
Sex	
Female	100 (80%)
Male	26 (20%)
BMI (Kg/m2)	28 +/- 7
Calcemia (mmol/l)	2.62 +/- 0.27
Serum PTH (mmol/l)	60 +/- 32
Serum 25-OH vitamin D (microg/l)	29 +/- 10
Early acquisition time after injection (minutes)	5 minutes 53 seconds (+/- 2 minutes 51 seconds)
CT with contrast enhancement	77 (62%)
Biological diagnosis (Number of patients)	
HPT I	68 (54%)
Elevated PTH only	21 (17%)
Hypercalcemia only	9 (7%)
Normal	20 (16%)
Unavailable	8 (6%)
Uptaking suspect Foci localization (number of foci)	**156**
P4D	39 (25%)
P4G	45 (29%)
P3D	26 (17%)
P3G	30 (19%)
Ectopic	16 (10%)

Figure 1: Flow chart.

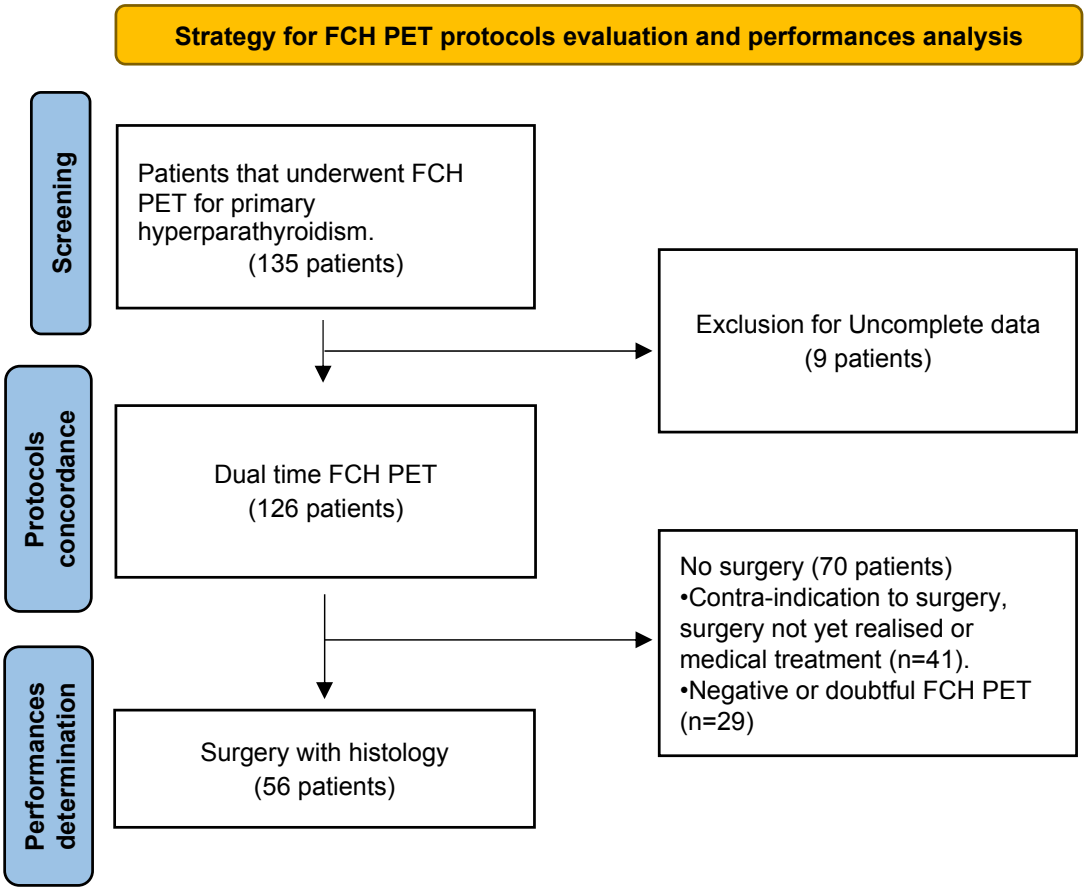

Table 2: Quantitative analysis of PET foci and signal over noise ratios (P/T and N/T ratios)

PET Measurement	Early	Late
Parathyroid foci (SUVmax)	7.2 ± 3.5	7.3 ± 3.6
Thyroid (SUVmax)	4.6 ± 1.3	4.0 ± 1.1
Cervical lymph node (SUVmax)	3.7 ± 1.8	2.9 ± 1.4
SUVmax parathyroid/ thyroid ratio (P/T ratio)	1.6 ± 0.7	1.9 ± 0.9
SUVmax lymph node/ thyroid ratio (N/T ratio)	0.8 ± 0.4	0.7 ± 0.3

Table 3: Results contingency table of FCH PET between reference dual-time acquisition and early acquisition.

	Systematic dual time point PET acquisition					
Early PET acquisition only		**Negative**	**UGD**	**MGD**	**NC**	
	Negative	**17**	0	0	**1***	18
	UGD	0	**70**	**1****	0	71
	MGD	0	0	**19**	0	19
	NC	**2**	**3**	**4**	**9**	18
		19	73	24	10	**126**

***** Patient who had spontaneous normalization of their phospho-calcic blood balance 4 months after FCH PET.

** Patient for whom no surgery or treatment has been performed, and who still presents augmented PTH serum levels 2 months after FCH PET.

Table 4: Results contingency table of FCH PET between reference dual-time acquisition and early acquisition completed by a late acquisition only when early acquisition was non-contributive.

	Systematic dual time point PET acquisition					
Early PET acquisition, with a late acquisition only if early was NC		**Negative**	**UGD**	**MGD**	**NC**	
	Negative	**19**	0	0	**1***	20
	UGD	0	**73**	**1****	0	74
	MGD	0	0	**23**	0	23
	NC	0	0	0	**9**	9
		19	73	24	10	**126**

***** Patient who had spontaneous normalization of his phospho-calcic blood balance 4 months after FCH PET.

** Patient for whom no surgery or treatment has been performed, and who still presents augmented PTH serum levels 2 months after FCH PET.

Image 1: FCH PET with MIP, CT, PET, and PET/CT fusion for early (A, B, C and D, respectively) and late acquisition (E, F, G and H, respectively) showing typical parathyroid adenoma with vascular pedicle, specific contrast enhancement and with a slightly increased visual P/T ratio on late acquisition. However early acquisition already gave necessary data. Histology confirmed a typical parathyroid adenoma without abnormality evocative of parathyroid carcinoma.

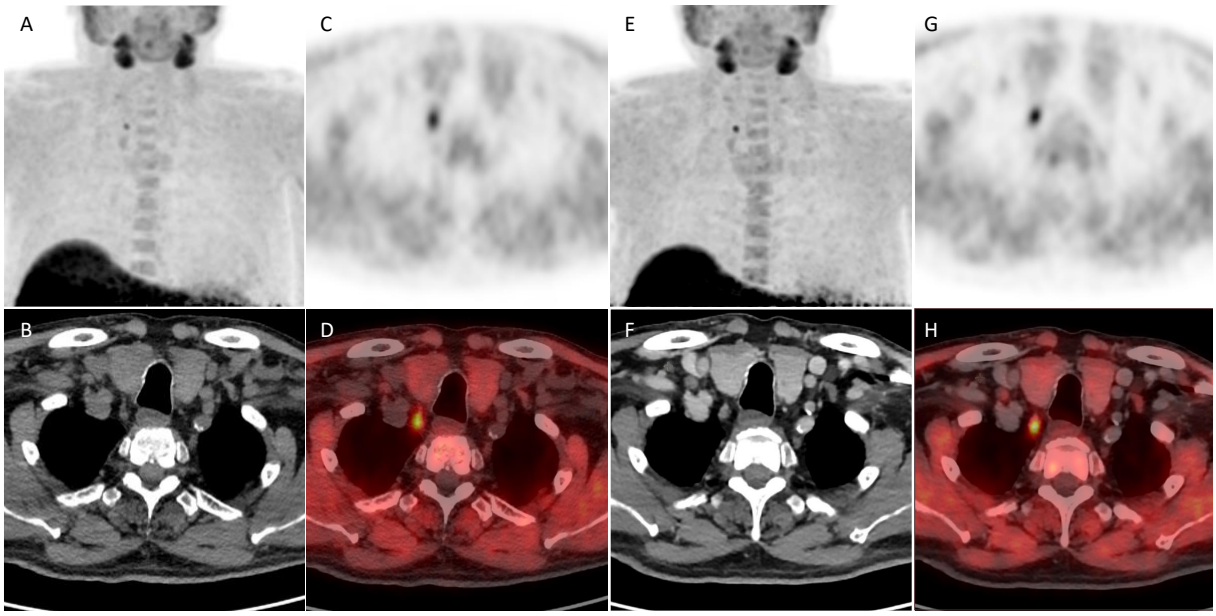

Supplementary data

Table 5: Contingency table for determining Performances (Se, VPP) of each early acquisition, in a per-lesion analysis, among the subgroup of 56 patients (72 foci) that underwent both surgery and anatomopathological analysis

EARLY		Anatomo-pathological		
		-	+	
Early PET acquisition (Likert)	0	1	2	3
	1	3	7	10
	2	3	56	59
		7	65	72

Table 6: Contingency table for determining Performances (Se, VPP) of hybrid protocol, in a per-lesion analysis, among the subgroup of 56 patients (72 foci) that underwent both surgery and anatomopathological analysis

SELECTIVE LATE ACQUISITION		Anatomo-pathological		
		-	+	
Early +/- Late PET acquisition if early = NC (Likert)	0	1	2	3
	1	3	4	7
	2	3	59	62
		7	65	72

Table 7: Contingency table for determining Performances (Se, VPP) of dual-time systematic protocol, in a per-lesion analysis, among the subgroup of 56 patients (72 foci) that underwent both surgery and anatomopathological analysis

SYSTEMATIC DUAL-TIME		Anatomo-pathological		
		-	+	
Systematic dual-time PET Acquisition (Likert)	0	1	1	2
	1	3	4	7
	2	3	60	63
		7	65	72

PARTIE 3 : DISCUSSION

Cette étude a mis en avant que le diagnostic établi par une acquisition précoce de TEP FCH complétée par une acquisition tardive en cas de résultats douteux (protocole hybride) avait un résultat sensiblement identique à celui obtenu par une acquisition systématique en double temps.

I. Points forts du travail

La principale force de ce travail réside d'une part dans l'importance de sa cohorte, avec 126 patients entièrement explorés en FCH PET avec deux points temporels pour l'optimisation du protocole, et d'autre part dans la quantité d'évaluations histologiques (49%). En utilisant ces éléments, notre étude a fourni des preuves solides d'une sensibilité d'au moins 96,5 % et d'une valeur prédictive positive d'au moins 94 % dans la détection des glandes parathyroïdes hyperfonctionnelles. Ces résultats objectivent donc une sensibilité TEP FCH supérieure à celle décrite dans la littérature pour la scintigraphie, où elle varie de 65% à 91% toutes causes d'hyperparathyroïdie primaire confondues [58,63].

II. Critère de jugement principal et cohérence externe

Ces résultats ont néanmoins souligné que l'acquisition précoce seule fournissait des informations suffisantes et pertinentes pour la localisation des glandes parathyroïdes hyperfonctionnelles dans une majorité des cas et qu'une seconde acquisition pouvait être réservée aux cas où l'acquisition précoce seule était litigieuse. Dans de tels cas l'acquisition tardive permettrait de conclure dans 50 % des cas. Notre étude a consisté à réserver l'acquisition tardive aux cas litigieux (Likert I) de l'acquisition précoce contrairement à d'autres études qui appliquaient en règle générale cette démarche aux cas négatifs [66]. Cependant l'intérêt de discuter une acquisition tardive devant un cas litigieux au temps précoce a déjà été soulevé [66][67]. Par conséquent, il existait un réel intérêt à réaliser une acquisition tardive, mais le gain restait limité à un nombre modéré de patients (environ 7 % dans notre étude). Cela correspondait à 93 % d'acquisitions tardives réalisées pour lesquelles aucune information supplémentaire n'avait été apportée.

La poursuite des acquisitions lors de la présence d'un foyer douteux précoce (absence d'un foyer évoquant une parathyroïde hyperfonctionnelle, foyer de fixation douteux) permettait le plus souvent d'augmenter le contraste tardif et de conclure plus facilement.

Ces résultats étaient conformes à l'étude de Broos et al., qui a comparé les intensités de captation des adénomes parathyroïdiens entre les acquisitions précoces à 5 minutes et tardives chez 64 patients, et mis en avant la fiabilité de l'acquisition avec deux points temporels, mais également la fiabilité relative d'une acquisition précoce seule, avec la nécessité d'une acquisition tardive dans les cas où la première est considérée comme négative [66].

L'une des limitations les plus courantes, et généralement citée pour réaliser uniquement une acquisition tardive, est l'éventuelle existence d'un "wash-out" parathyroïdien. Ce phénomène n'est pas marginal puisque, dans notre série, deux patients présentaient un wash-out complet d'une lésion parathyroïdienne et un troisième avait un wash-out partiel marqué.

Le rapport de captation entre la parathyroïde et la thyroïde (rapport P/T) était significativement plus élevé dans l'acquisition tardive par rapport à l'acquisition précoce conformément aux données de la littérature [66]. Cela reflète un plus grand écart d'intensité de captation entre les parathyroïdes hyperfonctionnelles et la thyroïde sur l'acquisition tardive. Cette augmentation de contraste expliquait la proportion de patients initialement classés comme non contributifs (7 %) pour lesquels l'ajout d'une acquisition tardive a permis une reclassification en tant qu'examen négatif, atteintes uni- ou multiglandulaires.

Un autre aspect concernait la captation parfois gênante de la thyroïde et des nodules thyroïdiens. Ici, le comportement des nodules thyroïdiens entre les acquisitions précoces et tardives n'a pas été étudié, ni comparé au comportement des glandes parathyroïdes hyperfonctionnelles. Mais dans le contexte d'un nodule thyroïdien, la TEP FCH offre également une valeur ajoutée pour caractériser la malignité des nodules thyroïdiens, fréquemment découverts de manière fortuite dans ce type d'acquisition. Il a été démontré que le rapport de captation précoce entre le nodule thyroïdien et la thyroïde était significativement plus élevé dans les lésions malignes. Les cancers de la thyroïde présentent également un indice de wash-out de FCH marqué (entre les acquisitions précoces et tardives), avec un seuil de 22,1 %, pour le diagnostic du cancer de la thyroïde, offrant une sensibilité de 100 %, une spécificité de 92,6 %, une VPP de 71,4 %, un VPN de 100 %, avec des résultats faux positifs liés aux NIFTPs [68]. Ainsi, en cas de foyer douteux sur l'acquisition précoce près de la thyroïde, un rapport P/T décroissant sur une acquisition tardive constituerait un argument contre une parathyroïde hyperfonctionnelle, et un rapport intra-thyroïdien/thyroïdien élevé, avec un wash-out de FCH > 22,1 %, inciterait à écarter un cancer de la thyroïde (échographie, cytoponction, TEP au ^{18}F-FDG …).

Une dernière critique de la TEP FCH concerne la captation potentielle des nœuds lymphatiques dans les mêmes zones que les parathyroïdes. En cas de doute sur une captation parathyroïdienne ou ganglionnaire, la cinétique sur l'acquisition tardive pourrait être pertinente. Comme l'ont montré les résultats, le rapport P/T augmentait sur l'acquisition tardive contrairement aux rapports N/T. Cela apportait un argument diagnostique supplémentaire en cas de doute diagnostique sur l'acquisition précoce. Une limitation dans cette analyse reste le manque de résultats anatomopathologiques de référence pour certains patients. Néanmoins, près de la moitié des lésions (72 sur 156) avaient une preuve anatomopathologique et, pour la plupart des autres, le suivi avec l'équipe multidisciplinaire a permis de conclure. L'imagerie anatomique TDM a également aidé à l'identification morphologique des glandes parathyroïdes, notamment pour la différenciation avec les nœuds lymphatiques.

III. Objectifs secondaires et analyse par lésion

L'analyse par lésion avec corrélation histologique (Gold Standard) a fourni des valeurs quantitatives de performance avec une sensibilité de 95,6 % et une VPP de 94 % pour l'acquisition précoce seule, améliorée par la réalisation d'une acquisition tardive jusqu'à 98 % et 96,7 % respectivement.

L'acquisition tardive semblait également être une bonne alternative en ce qui concerne ses performances car les ratios P/T tardifs améliorés permettent de détecter plus de foyers dans le MGD. Néanmoins, comme expliqué précédemment, les adénomes à clairance rapide pouvaient conduire à des faux négatifs en TEP, ce qui reste préjudiciable pour le patient. De plus, par le design de notre étude, les performances quantitatives de l'acquisition tardive seraient modérément surestimées.

Seule une parathyroïde hyperfonctionnelle sur les 72 foyers explorées n'a pas été classée de manière similaire entre le protocole hybride et l'acquisition systématique à deux points temporels (elle a été classée négative et positive, respectivement selon chaque protocole). Dix des 72 foyers ont été classés comme douteux sur l'acquisition précoce (Likert 1), et seuls 3 d'entre eux (4,1 %) ont été reclassés par l'acquisition tardive, ce qui indiquait que l'acquisition tardive a fourni des données supplémentaires utiles pour 4,1 % des lésions explorées histologiquement.

Par ailleurs, nous avons observé une sensibilité plus élevée de la TEP FCH dans notre étude par rapport à ce qui est décrit dans la littérature. Les sensibilités TEP retrouvées dans

l'analyse par lésion étaient de 96,6 % à 98,5 % contre 90 % à 95 % dans les autres études. L'explication aurait pu être la présence prédominante de patients atteints d'adénomes parathyroïdiens, population pour laquelle les tests fonctionnels ont une sensibilité plus élevée que pour le MGD. Cependant, les pourcentages d'adénomes parathyroïdiens (75 %) et de MGD (16 %) dans le sous-groupe de 56 patients avec preuve histologique étaient similaires à ceux trouvés dans la population générale. Par contre, l'ensemble de notre étude a été réalisée sur une caméra TEP numérique dont les performances sont supérieures à celles des caméras TEP analogiques plus anciennes que l'on retrouve dans les principales études de référence.

IV. Limites du travail

La principale limitation du travail réside dans l'absence de comparaison directe fiable de l'acquisition précoce et tardive seules puisque l'acquisition tardive a été interprétée immédiatement après l'interprétation de l'acquisition précoce. Il s'agit également d'une étude rétrospective et non prospective.

PARTIE 4 : CONCLUSION

Notre étude a conforté les excellentes performances de la TEP à la ^{18}F-Fluorocholine dans l'exploration des hyperparathyroïdies avec une supériorité de l'acquisition double temps sur l'acquisition précoce seule, dont les performances sont déjà importantes par rapport à celles de la scintigraphie décrites dans la littérature.

Néanmoins, une acquisition précoce complétée par une acquisition tardive uniquement en cas de résultats non contributif sur l'acquisition précoce permettait d'atteindre des performances au moins équivalentes à l'examen de référence. Cette étude a permis, par ailleurs, de modifier la prise en charge des patients dans ce centre de médecine nucléaire.

De multiples perspectives restent à explorer, comprenant les acquisitions dynamiques, l'évaluation de l'apport de l'injection de produit de contraste iodé selon les temps d'acquisition utilisés ou les associations débutantes de la TEP à la ^{18}F-Fluorocholine à l'IRM.

PARTIE 5 : BIBLIOGRAPHIE

1. Guevara N, Castillo L, Santini J. Chirurgie des glandes parathyroïdes. EMC - Tech Chir - Tête Cou. 2006;1:1–18.

2. Taterra D, Wong LM, Vikse J, Sanna B, Pękala P, Walocha J, et al. The prevalence and anatomy of parathyroid glands: a meta-analysis with implications for parathyroid surgery. Langenbecks Arch Surg. 2019;404:63–70.

3. Zerizer I, Parsaï A, Win Z, Al-Nahhas A. Anatomical and functional localization of ectopic parathyroid adenomas: 6-year institutional experience. Nucl Med Commun. 2011;32:496–502.

4. Phitayakorn R, McHenry CR. Incidence and location of ectopic abnormal parathyroid glands. Am J Surg. 2006;191:418–23.

5. Shen W. Reoperation for Persistent or Recurrent Primary Hyperparathyroidism. Arch Surg. 1996;131:861.

6. Taieb D, Hassad R, Sebag F, Colavolpe C, Guedj E, Hindie E, et al. Tomoscintigraphy Improves the Determination of the Embryologic Origin of Parathyroid Adenomas, Especially in Apparently Inferior Glands: Imaging Features and Surgical Implications. J Nucl Med Technol. 2007;35:135–9.

7. Akerström G, Malmaeus J, Bergström R. Surgical anatomy of human parathyroid glands. Surgery. 1984;95:14–21.

8. Wang C-A. The Anatomic Basis of Parathyroid Surgery: Ann Surg. 1976;183:271–5.

9. Delattre JF, Flament JB, Palot JP, Pluot M. [Variations in the parathyroid glands. Number, situation and arterial vascularization. Anatomical study and surgical application]. J Chir (Paris). 1982;119:633–41.

10. Moore K, Dalley A. Anatomie médicale : Aspects fondamentaux et applications cliniques. 2001.

11. Ritter CS, Haughey BH, Miller B, Brown AJ. Differential Gene Expression by Oxyphil and Chief Cells of Human Parathyroid Glands. J Clin Endocrinol Metab. 2012;97:E1499–505.

12. Brown MB, Limaiem F. Histology, Parathyroid Gland. StatPearls [Internet]. Treasure Island (FL): StatPearls Publishing; 2023 [cited 2023 Aug 26]. Available from: http://www.ncbi.nlm.nih.gov/books/NBK546596/

13. Baloch ZW, LiVolsi VA. Pathology of the parathyroid glands in hyperparathyroidism. Semin Diagn Pathol. 2013;30:165–77.

14. Juhlin CC, Falhammar H, Zedenius J, Nilsson I-L, Höög A. Lipoadenoma of the Parathyroid Gland: Characterization of an Institutional Series Spanning 28 Years. Endocr Pathol. 2020;31:156–65.

15. Bilezikian JP, Bandeira L, Khan A, Cusano NE. Hyperparathyroidism. The Lancet. 2018;391:168–78.

16. Duan K, Gomez Hernandez K, Mete O. Clinicopathological correlates of hyperparathyroidism. J Clin Pathol. 2015;68:771–87.

17. Fraser WD. Hyperparathyroidism. The Lancet. 2009;374:145–58.

18. Melton LJ. The epidemiology of primary hyperparathyroidism in North America. J Bone Miner Res Off J Am Soc Bone Miner Res. 2002;17 Suppl 2:N12-17.

19. Wilson RJ. Mild Asymptomatic Primary Hyperparathyroidism Is Not a Risk Factor for Vertebral

Fractures. Ann Intern Med. 1988;109:959.

20. Yu N, T PD, Flynn Robert WV, Michael JM, Smith D, Rudman A, et al. Increased mortality and morbidity in mild primary hyperparathyroid patients. Clin Endocrinol (Oxf) [Internet]. 2009 [cited 2023 Aug 28]; Available from: https://onlinelibrary.wiley.com/doi/10.1111/j.1365-2265.2009.03766.x

21. Almquist M, Isaksson E, Clyne N. The treatment of renal hyperparathyroidism. Endocr Relat Cancer. 2020;27:R21–34.

22. Lau WL, Obi Y, Kalantar-Zadeh K. Parathyroidectomy in the Management of Secondary Hyperparathyroidism. Clin J Am Soc Nephrol CJASN. 2018;13:952–61.

23. Nakajima K, Tamai M, Okaniwa S, Nakamura Y, Kobayashi M, Niwa T, et al. Humoral hypercalcemia associated with gastric carcinoma secreting parathyroid hormone: a case report and review of the literature. Endocr J. 2013;60:557–62.

24. Singh Ospina NM, Rodriguez-Gutierrez R, Maraka S, Espinosa de Ycaza AE, Jasim S, Castaneda-Guarderas A, et al. Outcomes of Parathyroidectomy in Patients with Primary Hyperparathyroidism: A Systematic Review and Meta-analysis. World J Surg. 2016;40:2359–77.

25. Udelsman R, Lin Z, Donovan P. The superiority of minimally invasive parathyroidectomy based on 1650 consecutive patients with primary hyperparathyroidism. Ann Surg. 2011;253:585–91.

26. Petranović Ovčariček P, Giovanella L, Carrió Gasset I, Hindié E, Huellner MW, Luster M, et al. The EANM practice guidelines for parathyroid imaging. Eur J Nucl Med Mol Imaging. 2021;48:2801–22.

27. Ferlin G, Borsato N, Camerani M, Conte N, Zotti D. New perspectives in localizing enlarged parathyroids by technetium-thallium subtraction scan. J Nucl Med Off Publ Soc Nucl Med. 1983;24:438–41.

28. Mohammadi A, Moloudi F, Ghasemi-rad M. The role of colour Doppler ultrasonography in the preoperative localization of parathyroid adenomas. Endocr J. 2012;59:375–82.

29. Treglia G, Trimboli P, Huellner M, Giovanella L. Imaging in primary hyperparathyroidism: focus on the evidence-based diagnostic performance of different methods. Minerva Endocrinol. 2018;43:133–43.

30. Bajc M, Schümichen C, Grüning T, Lindqvist A, Le Roux P-Y, Alatri A, et al. EANM guideline for ventilation/perfusion single-photon emission computed tomography (SPECT) for diagnosis of pulmonary embolism and beyond. Eur J Nucl Med Mol Imaging. 2019;46:2429–51.

31. Erbil Y, Kapran Y, Işsever H, Barbaros U, Adalet I, Dizdaroğlu F, et al. The positive effect of adenoma weight and oxyphil cell content on preoperative localization with 99mTc-sestamibi scanning for primary hyperparathyroidism. Am J Surg. 2008;195:34–9.

32. Cheung K, Wang TS, Farrokhyar F, Roman SA, Sosa JA. A meta-analysis of preoperative localization techniques for patients with primary hyperparathyroidism. Ann Surg Oncol. 2012;19:577–83.

33. Medas F, Erdas E, Longheu A, Gordini L, Pisano G, Nicolosi A, et al. Retrospective evaluation of the pre- and postoperative factors influencing the sensitivity of localization studies in primary hyperparathyroidism. Int J Surg. 2016;25:82–7.

34. Ruda JM, Hollenbeak CS, Stack BC. A systematic review of the diagnosis and treatment of primary hyperparathyroidism from 1995 to 2003. Otolaryngol--Head Neck Surg Off J Am Acad Otolaryngol-Head Neck Surg. 2005;132:359–72.

35. Solorzano CC, Carneiro-Pla DM, Irvin GL. Surgeon-performed ultrasonography as the initial and only localizing study in sporadic primary hyperparathyroidism. J Am Coll Surg. 2006;202:18–24.

36. Kluijfhout WP, Vorselaars WMCM, Vriens MR, Borel Rinkes IHM, Valk GD, de Keizer B. Enabling minimal invasive parathyroidectomy for patients with primary hyperparathyroidism using Tc-99m-sestamibi SPECT-CT, ultrasound and first results of (18)F-fluorocholine PET-CT. Eur J Radiol. 2015;84:1745–51.

37. Bentrem DJ, Angelos P, Talamonti MS, Nayar R. Is preoperative investigation of the thyroid justified in patients undergoing parathyroidectomy for hyperparathyroidism? Thyroid Off J Am Thyroid Assoc. 2002;12:1109–12.

38. Gross ND, Weissman JL, Veenker E, Cohen JI. The diagnostic utility of computed tomography for preoperative localization in surgery for hyperparathyroidism. The Laryngoscope. 2004;114:227–31.

39. Udelsman R, Donovan PI. Remedial Parathyroid Surgery: Changing Trends in 130 Consecutive Cases. Ann Surg. 2006;244:471–9.

40. Piccardo A, Trimboli P, Rutigliani M, Puntoni M, Foppiani L, Bacigalupo L, et al. Additional value of integrated 18F-choline PET/4D contrast-enhanced CT in the localization of hyperfunctioning parathyroid glands and correlation with molecular profile. Eur J Nucl Med Mol Imaging. 2019;46:766–75.

41. Kluijfhout WP, Pasternak JD, Beninato T, Drake FT, Gosnell JE, Shen WT, et al. Diagnostic performance of computed tomography for parathyroid adenoma localization; a systematic review and meta-analysis. Eur J Radiol. 2017;88:117–28.

42. Bahl M, Sepahdari AR, Sosa JA, Hoang JK. Parathyroid Adenomas and Hyperplasia on Four-dimensional CT Scans: Three Patterns of Enhancement Relative to the Thyroid Gland Justify a Three-Phase Protocol. Radiology. 2015;277:454–62.

43. Hoang JK, Williams K, Gaillard F, Dixon A, Sosa JA. Parathyroid 4D-CT: Multi-institutional International Survey of Use and Trends. Otolaryngol--Head Neck Surg Off J Am Acad Otolaryngol-Head Neck Surg. 2016;155:956–60.

44. Kelly HR, Hamberg LM, Hunter GJ. 4D-CT for Preoperative Localization of Abnormal Parathyroid Glands in Patients with Hyperparathyroidism: Accuracy and Ability to Stratify Patients by Unilateral versus Bilateral Disease in Surgery-Naïve and Re-Exploration Patients. Am J Neuroradiol. 2014;35:176–81.

45. Mahajan A, Starker LF, Ghita M, Udelsman R, Brink JA, Carling T. Parathyroid four-dimensional computed tomography: evaluation of radiation dose exposure during preoperative localization of parathyroid tumors in primary hyperparathyroidism. World J Surg. 2012;36:1335–9.

46. Amadou C, Bera G, Ezziane M, Chami L, Delbot T, Rouxel A, et al. 18F-Fluorocholine PET/CT and Parathyroid 4D Computed Tomography for Primary Hyperparathyroidism: The Challenge of Reoperative Patients. World J Surg. 2019;43:1232–42.

47. Pretet V, Rotania M, Helali M, Ignat M, Vix M, Imperiale A. 18F-Fluorocholine PET and Multiphase CT Integrated in Dual Modality PET/4D-CT for Preoperative Evaluation of Primary Hyperparathyroidism. J Clin Med. 2020;9:2005.

48. Argirò R, Diacinti D, Sacconi B, Iannarelli A, Diacinti D, Cipriani C, et al. Diagnostic accuracy of 3T magnetic resonance imaging in the preoperative localisation of parathyroid adenomas: comparison with ultrasound and 99mTc-sestamibi scans. Eur Radiol. 2018;28:4900–8.

49. Lopez Hänninen E, Vogl TJ, Steinmüller T, Ricke J, Neuhaus P, Felix R. Preoperative contrast-enhanced MRI of the parathyroid glands in hyperparathyroidism. Invest Radiol. 2000;35:426–30.

50. Huber GF, Hüllner M, Schmid C, Brunner A, Sah B, Vetter D, et al. Benefit of 18F-fluorocholine PET imaging in parathyroid surgery. Eur Radiol. 2018;28:2700–7.

51. Waldorf JC, van Heerden JA, Gorman CA, Grant CS, Wahner HW. [75Se]Selenomethionine scanning for parathyroid localization should be abandoned. Mayo Clin Proc. 1984;59:534–7.

52. Carpentier A, Jeannotte S, Verreault J, Lefebvre B, Bisson G, Mongeau CJ, et al. Preoperative localization of parathyroid lesions in hyperparathyroidism: relationship between technetium-99m-MIBI uptake and oxyphil cell content. J Nucl Med Off Publ Soc Nucl Med. 1998;39:1441–4.

53. Hindié E, Ugur O, Fuster D, O'Doherty M, Grassetto G, Ureña P, et al. 2009 EANM parathyroid guidelines. Eur J Nucl Med Mol Imaging. 2009;36:1201–16.

54. Pata G, Casella C, Magri GC, Lucchini S, Panarotto MB, Crea N, et al. Financial and Clinical Implications of Low-Energy CT Combined with 99mTechnetium-Sestamibi SPECT for Primary Hyperparathyroidism. Ann Surg Oncol. 2011;18:2555–63.

55. Srivastav AK, Das VK, Das S, Sasayama Y, Suzuki N. Amphibian parathyroids: Morphological and functional aspects. Microsc Res Tech. 1995;32:79–90.

56. Hindié E, De Labriolle-Vaylet C, Mellière D, Jeanguillaume C, Urena P, Perlemuter L, et al. La scintigraphie parathyroïdienne et ses indications actuelles. Rev Rhum. 2002;69:30–9.

57. Nichols KJ, Tomas MB, Tronco GG, Palestro CJ. Sestamibi parathyroid scintigraphy in multigland disease. Nucl Med Commun. 2012;33:43–50.

58. Woods A-M, Bolster AA, Han S, Poon F-W, Colville D, Shand J, et al. Dual-isotope subtraction SPECT-CT in parathyroid localization. Nucl Med Commun. 2017;38:1047–54.

59. Lezaic L, Rep S, Sever MJ, Kocjan T, Hocevar M, Fettich J. ^{18}F-Fluorocholine PET/CT for localization of hyperfunctioning parathyroid tissue in primary hyperparathyroidism: a pilot study. Eur J Nucl Med Mol Imaging. 2014;41:2083–9.

60. Hocevar M, Lezaic L, Rep S, Zaletel K, Kocjan T, Sever MJ, et al. Focused parathyroidectomy without intraoperative parathormone testing is safe after pre-operative localization with 18F-Fluorocholine PET/CT. Eur J Surg Oncol J Eur Soc Surg Oncol Br Assoc Surg Oncol. 2017;43:133–7.

61. Kluijfhout WP, Pasternak JD, Drake FT, Beninato T, Gosnell JE, Shen WT, et al. Use of PET tracers for parathyroid localization: a systematic review and meta-analysis. Langenbecks Arch Surg. 2016;401:925–35.

62. Treglia G, Piccardo A, Imperiale A, Strobel K, Kaufmann PA, Prior JO, et al. Diagnostic performance of choline PET for detection of hyperfunctioning parathyroid glands in hyperparathyroidism: a systematic review and meta-analysis. Eur J Nucl Med Mol Imaging. 2019;46:751–65.

63. Cuderman A, Senica K, Rep S, Hocevar M, Kocjan T, Sever MJ, et al. ^{18} F-Fluorocholine PET/CT in Primary Hyperparathyroidism: Superior Diagnostic Performance to Conventional Scintigraphic Imaging for Localization of Hyperfunctioning Parathyroid Glands. J Nucl Med. 2020;61:577–83.

64. Ibraheem K, Toraih EA, Haddad AB, Farag M, Randolph GW, Kandil E. Selective parathyroid venous sampling in primary hyperparathyroidism: A systematic review and meta-analysis. The Laryngoscope. 2018;128:2662–7.

65. Powell AC, Alexander HR, Chang R, Marx SJ, Skarulis M, Pingpank JF, et al. Reoperation for parathyroid adenoma: A contemporary experience. Surgery. 2009;146:1144–55.

66. Broos WAM, Wondergem M, van der Zant FM, Knol RJJ. Dual-Time-Point ^{18} F-Fluorocholine PET/CT in Parathyroid Imaging. J Nucl Med. 2019;60:1605–10.

67. Rep S, Lezaic L, Kocjan T, Pfeifer M, Sever MJ, Simoncic U, et al. Optimal scan time for evaluation of

parathyroid adenoma with [^{18} F]-fluorocholine PET/CT. Radiol Oncol. 2015;49:327–33.

68. Bani J, Morland D, Hubelé F, Ignat M, Latge A, Bourahla K, et al. Dual-Time-Point 18F-Fluorocholine PET/CT Improves Characterization of Thyroid Nodules in Patients Referred for Primary Hyperparathyroidism: A Proof of Concept Study. Clin Nucl Med. 2021;46:965–70.

Vu, le Directeur de Thèse

Vu, le Doyen
De la Faculté de Médecine de Tours
Tours, le

CALLAUD Aurélien

90 pages – 18 figures et illustrations

Résumé :

L'hyperparathyroïdie est le troisième trouble endocrinien le plus fréquent et la cause la plus fréquente d'hypercalcémie en ambulatoire. Ses étiologies comprennent l'adénome parathyroïdien, les adénomes multiples ou l'hyperplasie des glandes parathyroïdes constituant des maladies multi-glandulaires et, exceptionnellement, le carcinome parathyroïdien. Le traitement étiologique est chirurgical avec différentes approches et techniques selon qu'il s'agisse d'une pathologie uni- ou multi-glandulaire. L'imagerie pré-thérapeutique joue alors un rôle fondamental chez ces patients et la société européenne de médecine nucléaire recommande la réalisation d'une échographie cervicale avec scintigraphie des glandes parathyroïdes. Plus récemment, l'intérêt de la TEP à la ^{18}F-Fluorocholine (TEP FCH) dans cette indication a été mise en évidence. Elle est considérée au moins comme une option de deuxième ligne avec des performances supérieures à celles de la scintigraphie. Il n'existe cependant pas de consensus sur le protocole d'acquisition TEP FCH. De multiples protocoles ont été proposés avec une grande variabilité des pratiques entre les centres. L'objectif du travail de thèse a été d'évaluer les performances de protocoles d'acquisition précoce seul, précoce-tardif et mixte avec une acquisition précoce complétée par une acquisition tardive en cas de résultat douteux sur la première série. Cent vingt-six patients ont bénéficié d'une TEP FCH avec acquisition précoce et tardive systématique permettant d'identifier 156 foyers dont 72 ont été explorés chirurgicalement avec analyse histologique. En analyse par patient, 115/128 patients ont bénéficié d'un résultat identique entre les acquisitions précoce et précoce-tardive (91,3 %, Kappa = 0,860). Si une acquisition tardive était réalisée uniquement pour les résultats douteux lors de la première série, 124/126 patients bénéficiaient du même diagnostic (98,4 %, Kappa = 0,974). En analyse par lésion avec preuve histologique, la sensibilité était supérieure à 96,5 % et la valeur prédictive positive était supérieure à 94 % pour l'ensemble des protocoles évalués. En conclusion, un protocole avec une acquisition précoce systématique et une acquisition tardive facultative, réservée aux cas litigieux, peut constituer une alternative intéressante permettant de réduire le temps d'examen à moins de 30 minutes pour environ 90 % des patients sans impacter les performances de l'examen.

Mots clés : Glandes parathyroïdes, scintigraphie, échographie, TDM, IRM, TEP, ^{18}F-Fluorocholine, protocole, acquisition, précoce, tardif.

Jury :

Président du Jury : Professeur Maria-Joao SANTIAGO RIBEIRO

Directeur de thèse : Docteur Gilles METRARD
Membres du Jury : Professeur Frédéric PATAT
Docteur Matthieu BAILLY
Docteur Yann VENEL

Date de soutenance : 12 octobre 2023